Aus der Orthopädischen Klinik der Martin-Luther-
Universität H a l l e - W i t t e n b e r g
(Direktor: Professor Dr.med.habil. H.H. Schnelle)

L A T E N T E U N D M A N I F E S T E O S T E O -

P A T H I E A L S U R S A C H E D E R W I R B E L -

S Ä U L E N I N S U F F I Z I E N Z

Klinische und histologische Untersuchungen an einem orthopädischen Krankengut.

R e h a b i l i t a t i o n s s c h r i f t

zur

Erlangung des Grades eines Dr.med. habil.

der

Ersten Medizinischen Fakultät der Martin-Luther-

Universität Halle-Wittenberg

vorgelegt von

Dr.med. Hanns-Rolf Rathner

aus Leipzig

Halle (Saale)
September 1963

Referent: Prof. Schnelle
Korreferent: Prof. Reiss
Datum der Promotion: 23.9.64
Habilitation

Aus der Orthopädischen Klinik der Martin-Luther-
Universität H a l l e - W i t t e n b e r g
(Direktor: Professor Dr.med.habil. H.H. Schnelle)

L A T E N T E U N D M A N I F E S T E O S T E O - P A T H I E N A L S U R S A C H E D E R W I R B E L - S Ä U L E N I N S U F F I Z I E N Z

Klinische und histologische Untersuchungen an einem orthopädischen Krankengut.

H a b i l i t a t i o n s s c h r i f t

zur

Erlangung des Grades eines Dr.med. habil.

der

Hohen Medizinischen Fakultät der Martin-Luther-
Universität Halle-Wittenberg

vorgelegt von

Dr.med. Hanns-Rolf Mattner
aus Leipzig

Halle (Saale)
September 1963.

LATENTE UND MANIFESTE OSTEOPATHIEN ALS URSACHE DER WIRBELSÄULENINSUFFIZIENZ

Klinische und histologische Untersuchungen an einem orthopädischen Krankengut.

I. Allgemeine Probleme zum Begriff der Wirbelsäulen-insuffizienz.

1. "Insufficientia vertebrae" (SCHANZ)

1907 hielt A.SCHANZ vor der Deutschen Gesellschaft für orthopädische Chirurgie einen Vortrag mit dem Titel "Ein Typus von Schmerzen an der Wirbelsäule". Er benannte das Krankheitsbild "Insufficientia vertebrae". Er hatte als praktischer Orthopäde eine Vielzahl von Patienten gesehen, die unter unbestimmten, nicht einmal immer auf die Wirbelsäule bezogenen Schmerzen litten. Sie waren oft in ihrem Allgemeinbefinden gestört, klagten über Nervosität und Mangel an Arbeitskraft. An objektiven Krankheitszeichen fand SCHANZ bei ihnen klopfschmerzhafte Stellen, besonders in der Mitte der Brustwirbelsäule und im unteren Teil der Lendenwirbelsäule. Die Lendenwirbelkörper waren von ventral her auf Druck schmerzhaft. Auch am Rippenkorb und am Becken ließen sich Druck- und Klopfempfindlichkeit feststellen. Schwere Deformitäten der Wirbelsäule, die die Schmerzen erklären konnten, waren nicht vorhanden.
SCHANZ faßte diesen Schmerzkomplex auf als Folge eines Mißverhältnisses zwischen der Tragfähigkeit der Wirbelsäule auf der einen und der ihr tatsächlich abgeforderten Beanspruchung auf der anderen Seite. Dieses Mißverhältnis nannte er "Insuffizienz".
Er fand es als ätiologisches Prinzip auch an anderen Stellen des Körpers und baute hierauf seine Lehre von den statischen Insuffizienzkrankheiten auf. Diese führen einerseits lediglich

zu subjektiven Symptomen, andererseits können sie bei längerem Bestehen aber auch anatomische Veränderungen, nämlich die bekannten Belastungsdeformitäten hervorrufen. Im Falle der Wirbelsäule vermögen durch deren enge Beziehungen zum Nervensystem eine ganze Skala von Reizerscheinungen peripherer Nerven, aber auch depressive Verstimmungen zu entstehen.

Wenn man die SCHANZ'sche Kasuistik heute durchsieht, so stößt man auf eine ganze Anzahl von Fällen, deren ätiologische Hintergründe durch die intensiven Forschungen der letzten Jahrzehnte aufgedeckt werden konnten. So beschreibt er mehrere Patienten, deren Ischias nach Anlage eines Rumpfgipses in Narkose verschwand. Das spätere Auftreten einer Spondylosis deformans galt ihm direkt als Beweis für das Vorliegen einer Insufficientia vertebrae. Wir wissen heute, daß Veränderungen an den Zwischenwirbelscheiben und deren Folgeerscheinungen dafür verantwortlich sind.

In bewußter Anlehnung an SCHANZ hat JUNGHANNS für diese Fälle den Terminus "Insufficientia intervertebralis" geprägt und damit den Ursprungsort der Schmerzen in das sogenannte Bewegungssegment verwiesen.

Er versteht darunter den gesamten, bei Bewegungen beanspruch-

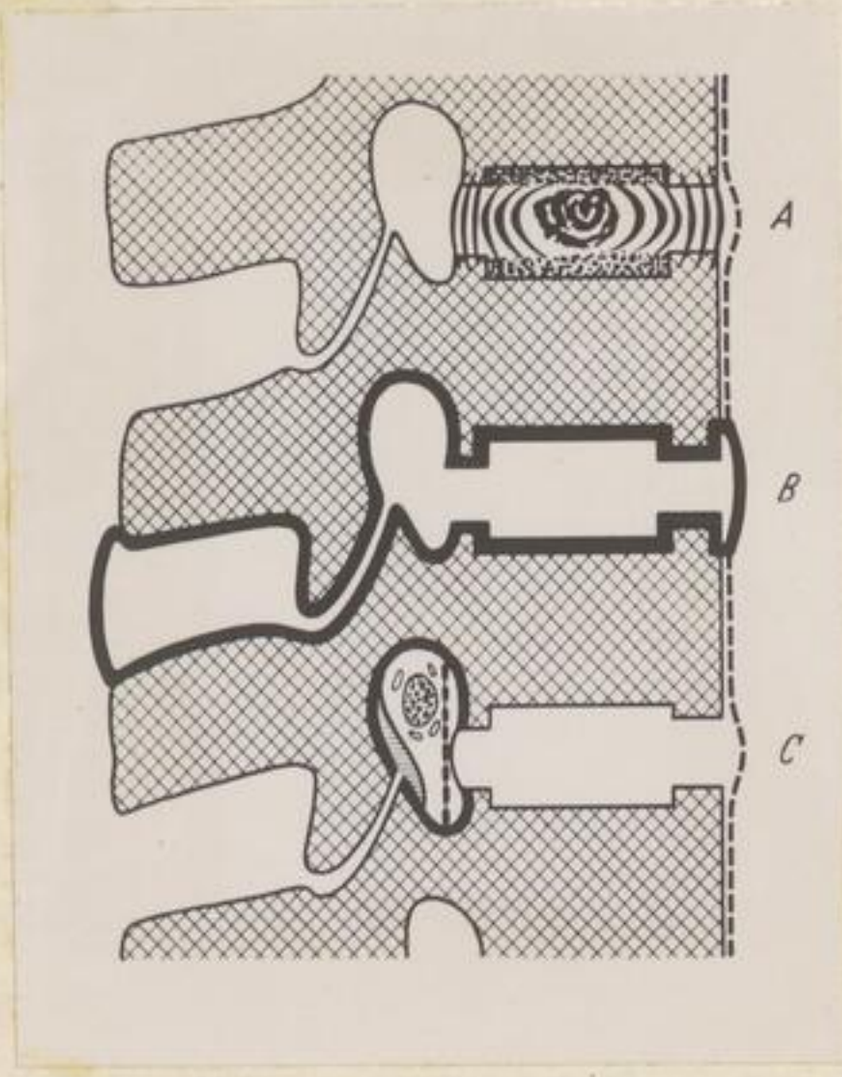

Abb. 1
Schematische Darstellung der Zwischenwirbelscheibe (A), des Bewegungssegmentes (B) und des Inhaltes des Zwischenwirbelloches (C)

(aus: SCHMORL-JUNGHANNS, "Die gesunde und die kranke Wirbelsäule in Röntgenbild und Klinik", Stuttgart 1953)

ten Raum zwischen zwei Wirbeln, also Zwischenwirbelscheibe, Intervertebralloch, Wirbelgelenk und Raum zwischen den Dornfortsätzen.

Es hat sich damit aus dem Kreis der "Insufficientia vertebrae" eine zahlenmäßig erhebliche Gruppe mit wohldefinierter Ätiologie und Pathogenese herauslösen lassen. Trotzdem verbleibt eine nicht ganz kleine Zahl von Patienten mit unbestimmten Rükkenbeschwerden, die sich nicht ohne weiteres als "diskogen" erklären lassen. Eben für diese in der täglichen Praxis nicht seltenen Fälle wäre der von dem Praktiker SCHANZ geschaffene, Begriff Wirbelsäuleninsuffizienz auch heute noch anwendbar, wenn man sich dabei immer klar darüber ist, daß es sich hierbei nicht um eine Krankheit sui generis handelt - ein Fehler,

den SCHANZ in seinem Eifer um die Anerkennung seiner Lehre gemacht hat - sondern um einen Symptomenkomplex, dessen Ursache aufzuklären ist.

Die Lehre von den Insuffizienzerscheinungen, die in der Folgezeit die Orthopädie außerordentlich befruchtet hat, liefert selbst den Schlüssel dazu. Insuffizienz ist ein relativer Begriff. Sie entsteht dann, wenn die Wirbelsäule stärker belastet wird, als sie normalerweise tragen kann. Dauerndes Sitzen, Fettleibigkeit, berufliches Tragen schwerer Lasten sind solche Beispiele. Andererseits führt bei normaler Inanspruchnahme eine Verminderung der Tragkraft der Wirbelsäule ebenfalls zur Insuffizienz. Hierzu rechnen die mehr oder weniger physiologischen Abnutzungserscheinungen an den bradytrophen Geweben der Wirbelsäule, die zur Austrocknung der Zwischenwirbelscheibe, Rißbildung, Zermürbung und Verschiebung führen. Hierzu gehören angeborene und erworbene Muskelschwäche, Lähmungen und Fehlhaltungen der Wirbelsäule, die zu ungleichmäßiger und damit lokal zu großer Lastauflage führen. Hierzu gehören endlich Veränderungen, die die Festigkeit der Wirbelknochen beeinträchtigen. Inaktivitätsatrophie, Rachitis und Osteomalazie waren bereits SCHANZ bekannt.

2. Ursachen und Lokalisation von Wirbelsäulenschmerzen.

Der außerordentlich komplizierte Bau der Wirbelsäule mit dem Nebeneinander von massiven, auf Druck und Belastung ansprechenden Elementen neben zarten, gegenüber Zug und Druck höchst empfindlichen Gebilden macht es klar, daß nur bei völlig regelrechten Lagebeziehungen der einzelnen Teile zueinander Har-

monie und Beschwerdefreiheit herrschen kann.

Jede Veränderung der Form der Wirbelkörper, der Höhe der Bandscheiben, der Gesamthaltung der Wirbelsäule muß früher oder später zu Störungen und zu Schmerzen führen. Diese können einmal verursacht werden durch direkten Druck auf größere periphere Nervenelemente. Das klassische Beispiel dafür sind die Neuralgien beim Vorfall von Bandscheibengewebe und die Intercostalneuralgien bei schweren Skoliosen und Kyphosen, bei denen der Brustkorb in das Becken eingetaucht ist.

Häufiger sind aber Schmerzen durch indirekte Reizung der Nervenfasern, die in den Bändern und Gelenkkapseln verlaufen. Ein solcher Mechanismus wird über den das hintere Längsband versorgenden Ramus recurrens der Spinalnerven für das Entstehen der Lumbago bei einem inneren Dérangement der Wirbelsäule angenommen (KUHLENDAHL). Solche Mechanismen wirken durch Zerrung an den Ansätzen der verschiedensten Bänder bei jeglicher Form- und Höhenveränderung der Wirbel.

Eine bedeutsame Rolle spielen die kleinen Wirbelgelenke. Bei jeder Lageänderung der Bauelemente treten an diesen Gelenken, die ohnehin schon stark mechanisch beansprucht werden, Verkantungen und Verschiebungen auf. Dauernde Fehlbelastung führt zu Abnutzungserscheinungen am Gelenkknorpel. Außerdem wird die Gelenkkapsel gedehnt und gezerrt und von dem näher gerückten, benachbarten Wirbelbogen sogar eingequetscht (KELLER). So-

lange Kapselgewebe und Periost vorhanden sind, gibt es heftigste Schmerzen. Wenn das Periost durchgescheuert ist, werden die Schmerzen geringer. Das erklärt, warum gerade leichtere, im Röntgenbild noch nicht sichtbare Veränderungen die schwersten Beschwerden verursachen können.

Verringern sich Bandscheibenhöhe und Wirbelkörperform, so werden die Bänder relativ zu lang. Dann springt die Muskulatur ein und versucht, durch vermehrte Spannung das locker gewordene Gefüge der Wirbelsäule zu halten. Im Falle von Fehlbelastung der kleinen Wirbelgelenke versucht die Muskulatur darüber hinaus, den betroffenen Wirbelabschnitt durch Kyphosierung zu entlasten. Sie ist aber dieser unphysiologischen Dauerbeanspruchung nicht gewachsen. Spontan oder durch kleine äußere Einflüsse versagt die bis zum äußersten ausgenützte Regulation. Es treten Ermüdungsschmerzen auf. Umschriebene, äußerst schmerzhafte Dauerverhärtungen in der Muskulatur (Myogelosen) stellen sich ein.

Diese an der Muskulatur und am Bandapparat entstehenden Schmerzen stellen den Prototyp der sogenannten statischen Schmerzen dar. Diesem bekannten und häufigen Schmerztyp hat WERNLY eine andere Art von Schmerzen gegenübergestellt, die er "metabolische Schmerzen" nennt. Er fand diese Art häufig bei Patienten, die an Knochenerkrankungen infolge Mineralstoffwechselstörungen litten, besonders bei der Osteomalazie. Sie zeichnen sich dadurch aus, daß sie auch in Ruhelage nicht schwinden. Doge-

gen sah WERNLY, wie vor ihm auch schon andere Untersucher, ein fast schlagartiges Verschwinden der Schmerzen nach dem Einsetzen einer wirkungsvollen Therapie. Sie vergingen so schnell innerhalb weniger Tage, daß in dieser Zeit anatomische Veränderungen, die die Tragfähigkeit der Wirbelsäule verbessert hätten, nicht eingetreten sein konnten. WERNLY glaubt deshalb, daß allein die Besserung der Stoffwechsellage, die Abdrosselung der Ausschwemmung des Kalziums aus dem Knochen, zum Verschwinden des metabolischen Schmerzes führt.

Damit rückt der Knochen selbst und seine möglichen Veränderungen näher ins Blickfeld. Während der "Bandscheibenäre" ist diese Seite des Rückenschmerzproblems von Orthopäden und Chirurgen sicher etwas vernachlässigt worden. Denn auch in der Betrachtungsweise des Knochens als Gewebe und als Organ hat sich in den letzten Jahrzehnten die Blickrichtung geändert. Früher hatte man ausschließlich seine statische Funktion gesehen und ihn als ein dafür äußerst zweckmäßig gebautes, aber doch relativ stabiles, sich in der Grundstruktur wenig veränderndes Gewebe betrachtet.

Die Fähigkeiten des Knochens zum Wachstum, zur Regeneration und zum Umbau waren längst bekannt. Die von ROUX begründete Lehre von der funktionellen Anpassung, die die wissenschaftliche Grundlage für große Gebiete der konservativen und operativen Orthopädie bildet, hatte ja zur Voraussetzung einen

ständigen physiologischen An- und Abbau der Knochensubstanz. Trotzdem ist der Bau des Knochens relativ eintönig, seine Reaktionsbreite gering. Er war deshalb lange für die Histologen uninteressant. Erst in letzter Zeit hat man sich mit der Feinstruktur und den allgemeinen Stoffwechselaufgaben des Knochens eingehender befaßt. So erkannte man, daß die statische Funktion nur eine Teilaufgabe des Knochengewebes darstellt: der Knochen ist darüber hinaus ein Stoffwechselorgan ersten Ranges. Er ist das Hauptreservoir für die wichtigen Mineralien Kalzium und Phosphor und somit bei allen Erkrankungen, die mit Veränderungen des Mineralstoffwechsels einhergehen, beteiligt.

Somit drängt sich fast von selbst die Frage auf, ob nicht solche Störungen des Mineralstoffwechsels bei einem Teil der vielen Patienten, die wegen Rückenschmerzen die Sprechstunde aufsuchen, mit eine Rolle spielen. Es wäre denkbar, daß es sich um beginnende oder überhaupt leicht verlaufende Störungen handelt, die bisher nicht faßbar waren. Es wäre aber auch denkbar, daß wegen anderer, leichter erkennbarer Veränderungen, z.B. Spondylosis deformans, die Mitbeteiligung des Mineralstoffwechsels übersehen wird.

Nun taucht sofort die zweite Frage auf, ob überhaupt und in welcher Weise derartige Störungen in der Klinik zu erfassen sind. Sie schließt die Frage nach dem Wesen der Mineralstoffwechselstörungen ein und macht einen Überblick über die

neueren Erkenntnisse aus der Histologie und aus der Biochemie des Knochens einschließlich ihrer bisherigen Auswirkungen auf die praktische Medizin unerläßlich.

II. Zur Anatomie und Physiologie des Knochengewebes.

Über Feinstruktur und Stoffwechselvorgänge im Knochengewebe haben die Forschungen der letzten Jahrzehnte eine Fülle von neuen Tatsachen ergeben, deren Deutung z.T. noch widerspruchsvoll ist. Im folgenden sei deshalb ein kurzer Abriß der wesentlichsten alten und neuen Kenntnisse versucht.

Auch der Knochen besteht aus verschiedenen Komponenten, die in ihren physikalischen Eigenschaften sehr verschieden sind, aber in der Art ihrer Zusammenfügung die hohen Materialqualitäten des Knochens hinsichtlich Druck- und Zugfestigkeit, Elastizität und Biegefestigkeit ausmachen. Der reife lamelläre Knochen hat die besten mechanischen Eigenschaften. KNESE hat die Anordnung der druck- und zugfesten Elemente als Verbundbau charakterisiert. Damit ist der lamelläre Knochen in technischer Hinsicht am besten mit den modernen Spannbeton-Konstruktionen vergleichbar. Die beiden wesentlichen Bauelemente sind die organische Grundsubstanz und die anorganischen Kristalle.

Die organische Grundsubstanz:

Überall wo Knochen entsteht, wird zuerst die organische Matrix gebildet. Sie besteht zu 95-99% aus Kollagenen. Mizellare Fi-

brillen vereinigen sich zu Fasern (BRANDENBERGER). Diese Fasern werden von der aus Eiweiß und Mukopolysacchariden bestehenden Kittsubstanz zur Knochenmatrix vereinigt. Im unreifen Faserknochen liegen die Kollagenfasern ungeordnet durcheinander, im reifen Knochen sind sie dagegen zu Bündeln, parallel der Havers'schen Kanäle, ausgerichtet. Elektronenmikroskopisch unterscheiden sich die Fibrillen des Knochens nicht von denen des Bindegewebes (GROSS). Sie weisen eine Querstreifung mit einer Periode von 640 Å wie diese auf.
Die besondere Fähigkeit der Knochengrundsubstanz, Kalzium einzulagern, kann also keine Funktion der Fibrillen sein, sondern muß an den Besonderheiten der Kittsubstanz liegen. Denn diese hat tatsächlich eine andere Beschaffenheit als die anderer Bindegewebe (FOLLIS, HOWARD, WOLBACH). Die Mineralisation der Grundsubstanz ist ein komplizierter, vielschichtiger Vorgang, bei dem die Mukopolysaccharide der Kittsubstanz eine wichtige Rolle spielen. Als Osteoid wird eine unreife Vorstufe der Knochensubstanz, die noch nicht in der Lage ist, Kalkkristalle einzulagern, bezeichnet.

Die Zellen:

Für die Bildung der Knochenmatrix sind die Osteoblasten verantwortlich. Ihre Vorstufen, die Praeosteoblasten, treten immer dort auf, wo sich Knochenbildung anbahnt. Die Osteoblasten produzieren die kollagenen Fasern, indem sie argyrophile Fibrillen kondensieren (EGER). Sie, die Fibroblasten und Kapillarendotelien liefern hauptsächlich die Mukopolysaccharide (COLLINS). Auch im fertigen Knochen werden Mukopolysaccharide

ständig von den Osteozyten produziert. Über die Funktion der Osteozyten ist im einzelnen noch wenig bekannt. Fest steht aber, daß sie den Stoffwechsel des Knochengewebes nicht bloß überwachen, sondern entscheidend mit bestimmen. Auch im molekularen Bereich der Interzellularsubstanzen findet ein ständiger Abbau und Aufbau statt. Ein Teil der Substanzen wird von den Zellen aufgenommen, regeneriert und wieder zurückgegeben (SCHALLOCK). So hängen also Zusammensetzung der Grundsubstanz, Aufbau und Umlagerung derselben wesentlich ab von den Stoffwechselvorgängen und dem Fermentbestand der Knochenzellen.
Wahrscheinlich sind Osteoblasten und Osteoklasten nur verschiedene Funktionszustände ein- und derselben Zellform (EGER). Mehrkernige Osteoklasten sind im normalen Knochen selten. Wie schon POMMER nachwies, findet ein Knochenabbau auch durch einkernige, bandförmig angeordnete Zellen statt. Es sollen dabei glatte Resorptionsflächen entstehen. Osteoblasten, Osteozyten und diese physiologischen Osteoklasten bilden auch die alkalische und saure Phosphatase, Fermente, die regelmäßig bei der Knochenbildung auftauchen (MAJNO und ROUILLER).

Die anorganischen Bestandteile:

Knochen enthält 98% des gesamten Kalziumbestandes des Körpers. Da im frisch verkalkten Knochen das Verhältnis von Kalzium zu Phosphor gleich 1,o ist, schließt man, daß als erstes Mineralisationsprodukt sekundäres Kalziumphosphat entsteht. Dieses wird nach rein chemischen Gesetzmäßigkeiten zu Trikalziumphosphat umgebildet. Daraus entsteht dann durch weitere Umlagerung Hydroxylapatit. In dieser Kristallstruktur liegt der

größte Teil des Kalziums im Knochen vor. Die Kristalle lagern sich an der Oberfläche der kollagenen Fibrillen in bestimmten Abständen entsprechend der natürlichen Querstreifung der Fibrillen ab. Ihre Längsachse läuft parallel zu den Fasern (COLLINS). Die Fasern bestimmen als Leitstrukturen das weitere Wachstum der Kristalle. Diese dringen aber niemals in die Fasern ein, sondern bleiben auf die Kittsubstanz beschränkt. Der hohe Polysaccharidgehalt der Kittsubstanz gibt dieser ein hohes Wasserbindungsvermögen und ermöglicht damit den Kristallen eine beschränkte Beweglichkeit (ROBINSON). Dadurch scheint auch die Elastizität des Knochens bedingt. Bekanntermaßen nimmt sie im Alter ab. Zu diesem Zeitpunkt sind auch Wasserbindungsvermögen und Polysaccharidgehalt des Knochens vermindert.
Die Kalksalzkristalle sind also die druckfesten Elemente, während die Kittsubstanz als Puffer zwischen den einzelnen Kristallen wirkt (BARTELHEIMER). Die Kollagenfibrillen begrenzen das Bewegungsausmaß jeden Kristalls. Sie geben dem Knochen Zugfestigkeit. Durch ihre besondere Art der Lagerung sind sie gewissermaßen "vorgespannt" und können damit auch auf Druck beansprucht werden.

Der Blutkalziumspiegel:

Die Summe der winzigen Apatitkristalle hat eine riesenhafte Oberfläche. Man schätzt diese für 1 g Kristallapatit auf 200-500 qm. Das entspricht der Oberfläche der gesamten Lunge. Diese große aktive Oberfläche ist imstande, andere Ionen, z.B. Kalzium, Magnesium, Karbonat, Phosphat und Zitrat anzulagern (HENDRIKS und HILL). Man schätzt das an der Oberfläche der

Kristalle adsorbierte Kalzium auf etwa 1oo g, d.i. 1/1o des gesamten im Skelett verankerten Kalziums. Auch die Kittsubstanz besitzt ein gewisses Mineralbindungsvermögen. Es entsteht so ein großes, leicht mobilisierbares Mineraldepot, das mit der Blut- und Gewebsflüssigkeit in einem Lösungsgleichgewicht steht. Der auf diesem Mechanismus beruhende Kalziumgehalt des Serums beträgt 6 - 7 mg% (MCLEAN).

Die Höhe des normalen Blutkalziumspiegels von 1o mg% wird durch die Einwirkung von Parathormon bedingt. Parathormon mobilisiert Kalziumphosphat auch aus den festen Teilen der Hydroxylapatitkristalle. Während MCLEAN 1956 noch betonte, daß eine Mobiliesierung von Kalzium aus den festen Kristallen nur bei gleichzeitiger Zerstörung der organischen Matrix möglich sei, kommen neuere Untersucher (EGER, SCHMITT-RONDE) zu dem Schluß, daß durch Veränderung des Ionengefälles zwischen Kristallen und Gewebsflüssigkeit doch eine Demineralisation ohne Matrixzerstörung in gewissem Maße möglich sei. Damit gewinnt der alte, umstrittene Begriff der Halisterese seine alte Bedeutung wieder. Die Aufrechterhaltung des normalen Blutkalziumspiegels ist ein Regelvorgang (Rückkoppelungsprinzip, "Feed back"), bei dem der mehr oder minder hohe Serumkalziumgehalt seinerseits die Abgabe von Parathormon stimuliert (MCLEAN). Ob als zweiter Regulierungsmechanismus auch die Erhöhung des Plasmaphosphates ohne Senkung des Kalziumspiegels die Parathyreoidea beeinflussen kann, wird z.Zt. noch diskutiert.

Die Mineralisation:

Besonders für den verwickelten Mineralisationsvorgang gilt

des eingangs Gesagte, daß wir nämlich viele neue Teilerkenntnisse gewonnen haben, die unter einen einheitlichen Nenner zu bringen recht schwierig ist. So gibt es verschiedene Theorien der Mineralisation. Fortschritte in der physiologischen Chemie, Elektronenmikroskopie, Histotopochemie und Mikroradiographie, bzw. ein Zusammenwirken all dieser Untersuchungsmethoden, werden weitere Modifikationen bringen. Oder aber, wie das Beispiel der Molisterese zeigt, Altes, schon Abgelehntes, wieder ans Tageslicht holen und im neuen Sinne bestätigen.

Der Ausgangspunkt aller alten Theorien ist letzten Endes die Frage, wie bei der an allen Stellen des Körpers annähernd gleichen Zusammensetzung der Körperflüssigkeiten an den Orten der Verknöcherung eine übersättigte Lösung von Knochenmineralien entstehen kann; denn nur aus einer solchen ist ja die Auskristallisation möglich. Es kommt nicht darauf an, daß Knochensalze in ausreichender Menge vorhanden sind, sondern zusätzliche Faktoren, etwa die Beschaffenheit der Grundsubstanz, besondere fermentative Leistungen der Zellen am Ort der Kristallbildung müssen mitwirken (EGGERS-LURA, COBB).

Die Imprägnationstheorie von M.B.SCHMIDT, der beim Einbringen von Epiphysenknorpel in eine Kalklösung eine Adsorption und Imprägnierung der Grundsubstanz mit Kalzium feststellte und daraus die Kalkfängereigenschaften der Knochen- und Knorpelgrundsubstanz als ersten Schritt postulierte, ist nichtmehr haltbar, seitdem nachgewiesen wurde, daß in unverkalkten Hartsubstanzen, wie z.B. Epiphysenknorpel, mehr Kalzium enthalten ist als in frisch verkalktem Knochen.DUICE zeigte, daß der Beginn der Verknöcherung nicht durch eine Vermehrung des Kalziums, sondern durch eine Vermehrung des Phosphates gekennzeichnet

ist. Entscheidend ist also die "Phosphatfängereigenschaft" der Knochengrundsubstanz.

Auch die Phosphatasetheorie von ROBISON entspricht nicht mehr den neuesten Erkenntnissen. Alkalische Phosphomonoesterese wurde überall da nachgewiesen, wo normale Knochenbildung vor sich geht (BODANSKI, ROCHE und BULLINGER, HUGGINS). Sie scheint aber doch nicht die Aufgabe zu haben, durch Spaltung der Phosphorsäureester des Blutes Phosphat zu bilden, das sich mit dem vorhandenen Kalzium zu Kalziumphosphat verbindet, aber erst bei Übersättigung ausfällen kann. Dafür wurde von ROBISON ein "zweiter Mechanismus" verantwortlich gemacht. An manchen Stellen soll nämlich die Phosphatase vorwiegend synthetisch wirken, vor allem Phosphorsäureester bilden und so zu einer lokalen Anreicherung führen. Nach HARRIS sollen die Phosphorsäureester aus dem Abbau des Glykogens stammen. Aber nicht bei jeder Knochenbildung wird im Gewebe Glykogen gefunden!

Neuere Ansichten geben der alkalischen Phosphatase die Aufgabe, die Blockierung der Oberfläche der Kalziumkristalle durch Anlagerung von Phosphorsäureestern, die den Ionenaustausch mit den Körperflüssigkeiten verhindert, aufzuheben. Oder sie weisen ihr eine wichtige Rolle bei der Bildung der Grundsubstanz zu (GRUHN und FISCHER). Damit gewinnt die Grundsubstanz und ihr Gehalt an Mukopolysacchariden eine besondere Bedeutung.

Parallel zur Anreicherung an Phosphaten gibt es einen Abfall an sauren Mukopolysacchariden in der Verknöcherungszone infolge Abbaus der Chondroitinschwefelsäure (DULCE). An der Stelle der unmittelbaren Verknöcherung überwiegen dagegen die neutralen Mukopolysaccharide, kenntlich an der kräftigen PAS-Reaktion dieser Zone.

Eine Eigenschaft der Mukopolysaccharide scheint nun heute für

die Mineralisation besonders wichtig, nämlich ihre Fähigkeit zum Ionenaustausch.
Sie haben die für einen Ionenaustauscher notwendigen beiden grundsätzlichen Voraussetzungen: sie sind im Wasser quellfähig und besitzen Poren von einem Durchmesser, der den Ionen der Außenlösung Zutritt zu den aktiven Gruppen gestattet. Als aktive Gruppen sind Sulfatgruppen, die sie zu Kationenaustauschern und Aminogruppen, die sie zu Anionenaustauschern machen, vorhanden. Es hinge nun von der Zahl der Sulfat- bzw. Aminogruppen ab, ob das vorliegende Mukopolysaccharid vorwiegend als Kationen- oder als Anionenaustauscher fungiert. Veränderungen der Porengröße könnten weiterhin den Ionenaustausch kontrollieren. Er würde beschleunigt, wenn die Poren infolge Depolymerisation weiter werden. Die Verkalkung vollzieht sich nach dieser Auffassung so, daß zunächst in Übereinstimmung mit DULCE das Osteoid anionisches Phosphat aufnimmt, bis alle basischen Gruppen besetzt sind, und dann erst würde der Austausch von Kationen vollzogen (ROCHE und DELTOUR).

Ab- und Umbauvorgänge:

Nicht nur an der Oberfläche des Knochens, wie im Mikroskop direkt zu beobachten, vollzieht sich ein ständiger Ab- und Anbau, sondern auch im submikroskopischen Bereich, besonders an den Grenzen der einzelnen Kristalle gegen ihre Umgebung, geht eine ständige Umwandlung vor sich. Sie beruht einmal auf rein physikalischen Gesetzmäßigkeiten, indem das Gleichgewicht zwischen Knochenmineral und Blut- und Gewebsflüssigkeit aufrecht erhalten werden muß. Auch gehen ständig Mikrokristalle in Lösung

und werden aus der umgebenden Lösung neu kristallisiert (NEUMAN). Für die Umsatzgeschwindigkeit scheint die Größe der Hydroxylapatitkristalle wesentlich zu sein. Denn in jungem Knochengewebe mit kleinen Kristallen geht der Austausch ziemlich schnell vor sich. Das ganze Blutkalzium wird pro Minute einmal umgesetzt (MCLEAN).

Wie schon lange bekannt, bewirken auch die Zellen einen ständigen Umbau. Unter physiologischen Bedingungen spielen hierbei weniger vielkernige Osteoklasten eine Rolle als vielmehr einkernige Zellelemente (POMMER, EGER). Sie sind vielleicht nur besondere Funktionszustände der Osteoblasten. Sie sollen die Mineralsalze nach den alten Vorstellungen von RECKLINGHAUSEN ohne Zerstörung der organischen Grundsubstanz lösen. EGER gibt ihnen deshalb die Bezeichnung "Osteolyozyten".

In diesem Zusammenhang noch ein Wort zum Osteoid. Es wurde bisher immer fest behauptet, daß das als Osteoid bezeichnete Gewebe immer unverkalkter, neugebildeter Knochen sei, da Osteoid nur gleichzeitig mit Knochenbildung beobachtet wurde (SCHMIDT). Nach dem eben Dargelegten über die physiologischen Austauschvorgänge zwischen Knochensalzen und Blutmineralien muß aber wieder die Möglichkeit erwogen werden, daß ein Teil des als Osteoid angesprochenen Gewebes ausgereiftes, mineralisiertes Knochengewebe ist, das nachträglich seine Kalksalze verloren hat (EGER, HEUCK).

Faktoren, die Kalkeinlagerung beeinflussen:

Eine Reihe von Hormonen und Vitaminen wirkt entscheidend bei der normalen und pathologischen Kalksalzeinlagerung mit. Im Mittelpunkt stehen das Parathormon und das Vitamin D. Es kann

heute als erwiesen gelten, daß das Parathormon direkt am Knochen angreift, denn die charakteristischen histologischen Veränderungen wurden bei mit Parathormon behandelten Tieren auch nach Nierenentfernung festgestellt (MCLEAN). Seine Wirkung ist dosisabhängig. Während kleinere Dosen die Osteoblasten stimulieren (AUB u. HANSON, ITCH u. KATAGIRI, SELYE), die normale Verkalkung fördern, führen größere Dosen zum Abbau des Knochens, zum Auftreten von Riesenzellen und zu lakunärer Resorption (EGER, LIÈVRE). Die Stärke dieser Wirkung hängt direkt von der Hormondosis ab, wie RAISZ unlängst wieder überzeugend beweisen konnte.

Der Angriffspunkt scheint einmal die Grenzfläche zwischen den Apatitkristallen und der organischen Grundsubstanz zu sein, zum anderen wird die Grundsubstanz abgebaut. Beides muß nicht unbedingt völlig parallel gehen. Es wäre nach SCHMITT-ROHDE denkbar, daß das Parathormon zunächst die mobilisierbaren Mineraldepots um die Kristalle herum abbaute. Dann entsteht ein größeres Ionengefälle von der Oberfläche der Kristalle zur umgebenden Gewebsflüssigkeit, und es würde so auf physikalischem Wege ein Kalkabbau vor sich gehen, ohne daß die organische Grundsubstanz in gleichem Maße abgebaut werden müßte. Die anfallenden Phosphate werden dann, um eine erneute Ausfällung zu verhindern, in der Niere ausgeschieden.

Die bei Niereninsuffizienz meist auftretende Azidose führt zu einer Verstärkung der Tätigkeit der Epithelkörperchen mit Kalziummobilisierung (BERGSTRAND, EGER, ALBRIGHT u. REIFENSTEIN), weil die Knochenbasen wegen ungenügender Ammoniaksynthese die einzige Möglichkeit zur Neutralisierung der sauren Valenzen darstellen. Wie sich die Azidose direkt am Knochen auswirkt, ist noch unklar. Sie macht die Kittsubstanz offenbar

unfähig, trotz reichlichen Angebotes, Kalzium und Phosphor aufzunehmen (HOWARD).

Unsere Kenntnisse über die Wirkung des Vitamin D sind ebenfalls nur Bruchstücke. Wir wissen, daß Vitamin D die Resorption von Kalzium aus dem Darm fördert und über den Darm den Phosphorhaushalt beeinflußt. Man muß aber auch mit einer direkten Einwirkung auf den Knochen rechnen. Dafür sprechen mehrere neuere Untersuchungen, besonders die Befunde von DIKSHIT und PATWARDHAN, die im Knorpel rachitischer Ratten, die 24 Stunden vorher mit Vitamin D behandelt worden waren, nach Einlegen in eine Mineralösung bereits nach 2o Stunden deutliche Kalkablagerungen fanden.

Auch eine Kontrolle der Bildung der Grundsubstanz entweder durch die Beteiligung am Glykogenabbau (COBB) oder durch Einwirkung auf die Bildung der Chondroitinschwefelsäure (DZIEWIATKOWSKI) wird diskutiert. Vitamin D fördert die Entquellung und Reifung der kollagenen Fasern (BÜCHER), die damit eine Parakristallinstruktur gewinnen und die Kristallbildung induzieren können.

Vitamin C ist unerläßlich zum Aufbau von Fibrillen. Es greift wahrscheinlich in die Bildung der Kohlehydrat-Proteinkomplexe ein. Da aber Kohlehydrate und Fibrillen Voraussetzung für die Bildung der mukopolysaccharidhaltigen Grundsubstanz sind, ist bei absolutem Fehlen von Vitamin C auch die Verkalkung gestört (FOLLIS, BOURNE, KÜHNAU).

Vitamin A scheint ebenfalls wichtige Steuerungsfunktionen für den wachsenden Knochen zu haben. Der eigentliche Mechanismus ist aber noch unklar. MELLANBY glaubt, daß es die Aktivität der Osteoblasten und Osteoklasten reguliert und Vitamin D in seiner Wirkung auf den Mineralstoffwechsel unterstützt. MOORE weist

ihm auch eine Bedeutung bei der Bildung der Glykoproteide im Knochen zu.

Praktisch wichtig wegen seiner häufigen therapeutischen Anwendung ist der Einfluß von Cortison und ACTH auf die Verkalkung. Beide Stoffe haben sehr vielfältige Wirkungen im Körper. Wir wissen, daß Cortison die Aktivität der Bindegewebszellen bremst, die Zellteilungsquote vermindert, die Bildung von Polysacchariden und die Sulfonierung derselben hemmt. Damit wird einmal die Grundsubstanzbildung selbst gehemmt, zum anderen ihre Ionenaustauscherfunktion, die an die Sulfogruppen gebunden ist, behindert (FOLLIS). Auf diese Weise entsteht eine Hyperkalkurie nach Cortisongaben.

Dieser antianabolen Wirkung des Cortisons steht die anabole Wirkung der Sexualhormone und der androgenen Nebennierenrindenhormone entgegen. Testosteron führt zu einer gesteigerten Proteinsynthese, Oestrogen zu einer vermehrten Bildung von Hyaluronsäure. Beim Menschen wird durch Sexualhormone die Proteinsynthese gefördert, der Polysaccharidgehalt vermehrt. Die erzielte Kalzium- und Phosphatretention wäre durch eine vermehrte Produktion und höhere Polymerisation von Polysacchariden zu erklären (ABELS, YOUNG u. TAYLOR; BUTLER, TALBOT u.a.).

Da die erste Stufe der Verknöcherung die Bildung der eiweißhaltigen Grundsubstanz ist, muß sich jede Störung des Eiweißwechsels, jeder endogene oder exogene Eiweißmangel beim Knochenaufbau bemerkbar machen. Es handelt sich dabei nicht nur um ein quantitatives, sondern auch um ein qualitatives Problem. Denn auch das Fehlen einiger lebenswichtiger Aminosäuren wie z.B. Lysin stört das Knochenwachstum (KÜHNAU). Wenn deshalb irgendein Organ, das in die Eiweißsynthese eingeschaltet ist (Leber, Knochenmark, Magenschleimhaut) für längere Zeit

funktionsgemindert ist, so muß sich das auch als Störung auf den Knochenaufbau auswirken.
Das Gleiche gilt von Störungen im Kohlehydratstoffwechsel und den Organen, die ihn steuern. Bekannt sind die Entkalkungsvorgänge bei Diabetikern (HERNBERG, ANDERSCH).
Das normale Funktionieren des Magen-Darmtraktes ist notwendig, um alle die organischen, aber auch anorganischen Stoffe, die als Bausteine des Skelettes dienen, richtig zu resorbieren.
Eine besondere Bedeutung hat die Leber als das Speicherorgan für Eiweißbausteine (KÜHNAU). Ihre exkretorische Funktion fördert außerdem die Aufnahme der fettlöslichen Vitamine A und D, deren Bedeutung für die Knochenbildung vorhin gewürdigt wurde.

III. Grundtypen halipenischer Osteopathien

Jede Störung an irgendeiner Stelle des komplizierten Wirkungsmechanismus, der den normalen Auf- und Umbau der Knochensubstanz garantiert, setzt letztlich immer die mechanische Qualität des Knochens herab, weil immer eine Verminderung des absoluten Gehaltes an anorganischer Substanz, die ja vor allem für die Druckfestigkeit des Knochens verantwortlich ist, eintreten muß.
Je nach der Lokalisation des Mineralmangels im Bereich der Mikrostrukturen unterscheiden wir 2 Grundtypen solcher Störungen.

1. Die Osteoporose

Die Osteoporose ist der Prototyp des harmonischen Knochenverlustes und in diesem Sinne mit dem Begriff "Atrophie" gleichzusetzen. Es handelt sich um eine Störung der Grundsubstanzbil-

dung. Die vorhandene, aber absolut verringerte Grundsubstanz wird jedoch in normaler Weise mineralisiert. Das Geflecht der Spongiosaplatten wird dabei weitmaschiger, zunächst werden vorwiegend die querverlaufenden Strukturen abgebaut (KESSON, MORRIS u.MCCUTCHEON). Auch die Kompakta nimmt an Dicke ab, die Havers'schen Kanäle werden erweitert. Das einzelne Knochenbälkchen ist schmaler als normal, es liegt weiter von seinen Nachbarn entfernt. Die Zusammensetzung des einzelnen Spongiosabälkchens, das Verhältnis Mineral : Grundsubstanz ist jedoch ungestört, unter Umständen liegt sogar ein erhöhter Kalkgehalt vor. Osteoporose kann entstehen, wenn der Knochenanbau nicht in normalem Ausmaße vor sich geht; sie kann aber auch entstehen, wenn bei normalem Anbau die Abbauvorgänge verstärkt ablaufen. Man hat deshalb unterteilt in Osteoblasten-Osteoporose und Osteoklasten-Osteoporose. Diese auf den Vorstellungen ALBRIGHT'S beruhende Einteilung wird aber sicher nicht mehr unseren heutigen Erkenntnissen über die verschiedenen Einflüsse bei der Grundsubstanzbildung gerecht. Denn jeder anhaltende Mangel an Stoffen, die die organische Matrix aufbauen, wie chronischer Eiweißmangel, Störungen im Kohlehydratstoffwechsel oder an Stoffen, die bei der Grundsubstanzbildung mitwirken wie z.B. Vitamin C, wirkt sich sowohl auf die Osteoblasten wie auch auf die Osteoklasten aus. Deshalb scheint eine Einteilung besser, die wie die von SCHOBER sowohl die Tätigkeit der Osteoblasten wie die Veränderungen der Grundsubstanz berücksichtigt. Auch sie wird freilich wie jedes Schema den tatsächlichen Verhältnissen nicht ganz gerecht.

Denn als Osteoporose infolge funktioneller Insuffizienz der Osteoblasten im engeren Sinne dürfte dann nur die Osteogene-

sis imperfecta als anlagebedingte Störung und die Osteoporose bei Inaktivität und Immobilisation infolge fehlender Stimulation der Zellen gelten.

Die Einteilung des verminderten Knochenaufbaues
(nach SCHOBER)

I. Verringerte Bildung der Matrix (= Osteoporose)

1. Zelluläre (Osteoblasten-) Defekte

a) Osteoporose durch Inaktivität und Immobilisation
b) Alters - Osteoporose
c) Präsenile, postmenopausische Osteoporose
d) C - Hypovitaminose (Skorbut, MÖLLER - BARLOW)
e) Osteogenesis imperfecta (Fragilitas ossium)

2. Grundsubstanz - Defekte

a) Eiweißmangel (Hunger, Stoffwechsel- und Ernährungsstörung)
b) Morbus Cushing
c) Alarm - Syndrom (SELYE)

3. Matrix - Defekte "unbekannter Genese"

a) Osteoporose bei Akromegalie
b) Idiopathische Osteoporose

II. Gestörte Mineralisation der Matrix (= Osteomalazien)

1. Hypovitaminotische Osteomalazie

2. Nichthypovitaminotische Osteomalazie (renale Osteopathie vom Typ der tubulären Insuffizienz)

a) Hyperchlorämische tubuläre Azidose
b) Amindiabetes
c) Idiopathische Kalkurie
d) Phosphatdiabetes

3. Hypophosphatasie

Bereits bei der Altersosteoporose, bei der postmenopausischen und der präsenilen Osteoporose spielt nicht einfach eine Funktionsuntüchtigkeit der Osteoblasten, sondern Mangel an Baumaterial, hier durch Fehlen der für die Eiweißsynthese wichtigen anabolen Hormone der Geschlechtsdrüsen und der Nebenniere, eine entscheidende Rolle. Deutlich im Vordergrund steht der Eiweißstoffwechsel bei den Osteoporoseformen durch ungenügende Eiweißaufnahme und Resorption (Hunger, Malabsorptions-Syndrom) oder durch vermehrten Abbau infolge Überschusses an antianabolen Glukocorticoiden (Morbus Cushing, Glukocortizismus).

Der osteoporotische Knochen zeichnet sich durch mangelnde Elastizität und erhöhte Sprödigkeit aus (PUTCHAR, RÖSSLE). Deshalb sind trotz hohen Kalkgehaltes Knochenbrüche an den statisch besonders beanspruchten Stellen (Schenkelhals, Wirbelsäule) häufig.

2. Die Osteomalazie

Bei der Osteomalazie liegt eine Störung der Mineralisation vor. Die eiweißhaltige Grundsubstanz wird in ausreichender, z.T. sogar überschüssiger Menge gebildet. Das reichlich vorhandene Osteoid wird aber gar nicht oder nicht in ausreichendem Maße verkalkt, weil seine Fähigkeit, aus der Gewebsflüssigkeit Phosphat- und Kalzium-Ionen "herauszufangen", ungenügend ist, oder weil es nicht genügend von diesen Mineralien angeboten erhält. Für die Resorption der Mineralien, die im allgemeinen in der Nahrung in genügender Menge vorhanden sind, ist das Vitamin D verantwortlich. Es fördert außerdem die Mineralisation auch durch direkten Einfluß auf die Osteoblasten (EGER).

Seiner großen Bedeutung für die Ätiologie der Osteomalazie we-

gen unterscheiden wir hypovitaminotische Formen der Osteomalazie von nicht-hypovitaminotischen Formen (JESSERER). Die bekannteste hypovitaminotische Form ist die "englische Krankheit", die Vitamin-D-Mangelrachitis der Heranwachsenden. Sie demonstriert in ihrer klassischen Form 2 Ursachen des Mangels: unzureichende Zufuhr mit der Nahrung (Hunger, unzweckmäßige Zusammensetzung) und ungenügende Bildung in der Haut aus den Provitaminen. Eine dritte Ursache ist die unzureichende Resorption des Vitamins im Darmkanal, wie sie bei einer ganzen Anzahl von Erkrankungen des Verdauungstraktes möglich ist (Sprue, Steatorrhoe, Durchfälle, Leber- und Pankreas-Erkrankungen, chronischer Abusus von Laxantien, Magenresektion). Allerdings ist bei der Bildung massiver Fettstühle auch denkbar, daß hier durch Kalkseifenbildung unmittelbar ein Mineralmangel entsteht.

Die nichthypovitaminotischen Formen der Osteomalazie kommen bei verschiedenen Nierenerkrankungen vor. Es handelt sich entweder um Zustände, die zu einer abnormen Säuerung der Gewebsflüssigkeiten führen, zu deren Neutralisierung wegen Beeinträchtigung der Ammoniaksynthese Knochenkalzium benötigt wird, oder um Störungen von Partialfunktionen der Niere, bei denen die Knochenmineralien isoliert in übermäßiger Menge ausgeschieden werden. Auch Mangel an dem für die Mineralisation wichtigen Ferment Phosphatase führt zur Osteomalazie. Diese Ursache wurde erst 1948 von RATHBUN entdeckt.

Das histologische Bild der Osteomalazie ist charakterisiert durch vermehrte und breite osteoide Säume an den Knochenbälkchen und als Auskleidung der Havers'schen Kanäle. Das Knochenmark ist entweder reaktionslos oder zeigt durch perlschnurar-

tig angeordnete Osteoblasten-Säume und durch Züge fibrösen Gewebes die Aktivierung des Endostes und die vermehrte Knochenbildung an. SCHMITT-ROHDE hat aber darauf hingewiesen, daß es einen Anfangszustand der Osteomalazie gibt, der auf die Grundsubstanz beschränkt ist und nicht mit osteoiden Säumen einhergeht. Auch kann das Auftreten osteoider Säume Zeichen eines Heilungsvorganges sein.

Der osteomalazische Knochen ist weich, er verbiegt sich. Besonders an der Konvexseite der Biegungen entstehen Einrisse, die mit Osteoid ausgefüllt werden und im Röntgenbild als helle Stellen erscheinen: die Looser'schen Umbauzonen gelten als weiteres typisches Zeichen der Osteomalazie.

Die fibröse Osteodystrophie.

BARTELHEIMER hat für die zu einem absoluten oder relativen Kalkmangel und damit zu Festigkeitsverlust führenden Knochenerkrankungen den Oberbegriff "kalzipenische oder halipenische Osteopathien" geschaffen. Den beiden schon beschriebenen Formen ist noch eine dritte zur Seite zu stellen: die fibröse Osteodystrophie. Es handelt sich dabei um eine Störung im Mineralstoffwechsel durch abnorm gesteigerte Tätigkeit der Epithelkörperchen. Diese entsteht entweder primär bei Epithelkörperchentumoren. Oder sie kommt sekundär als Regulationsmechanismus vor, der zu einer Funktionssteigerung des Beischilddrüsenparenchyms führt, wenn eine vermehrte Azidose mit Phosphatstau und Hypokalzämie auftritt. Das kommt vor allem bei chronischer Niereninsuffizienz vor. Histologisch ist die Osteo-

dystrophie gekennzeichnet durch das vermehrte Auftreten von vielkernigen Osteoklasten und von fibrösem Gewebe. Diese dringen in die Knochenbälkchen ein, splittern sie auf und höhlen sie aus (disseziierende Resorption). Das vermehrte Auftreten von Howship'schen Lakunen gibt den Bälkchen ein sägeblattähnliches Aussehen. Wenn die lediglich abbauenden Faktoren überwiegen, tritt ein Schwund des Knochengewebes, gewissermaßen eine osteoporotische Form der Osteodystrophie auf. Sie ist dem primären Hyperparathyreodismus eigentümlich. Wenn dagegen die Um- und Anbauprozesse mit überstürzter Bildung von Faserknochen und Osteoid überwiegen, wird das Bälkchenwerk nicht weniger, sondern sogar dichter, ist aber ungenügend verkalkt; eskommt also eine malazische Komponente mit hinein. Diese Form soll besonders beim sekundären Hyperparathyreodismus auftreten.

IV. Diagnose und Differentialdiagnose der Osteopathien.

Die meisten Autoren verlangen unbedingt die Einordnung jeder auftretenden Osteopathie in eine der drei beschriebenen Grundformen unter Ausnützung allen verfügbaren diagnostischen Rüstzeuges; und sie geben gute Gründe dafür an. Nur auf einer klaren Diagnose läßt sich eine rationelle Therapie aufbauen. Andererseits ist die gegebene Einteilung ein Schema, und viele Krankheitsbilder, denen der Arzt in der Praxis gegenübersteht, lassen sich nicht in ein Schema pressen. Bereits das Beispiel der alimentären Störungen macht es klar, daß dabei vielfältige

Nuancen von Mischformen entstehen müssen. Denn im Hunger oder bei Resorptionsstörungen wird ja nicht nur z.B. die Eiweiß- und Kohlehydrataufnahme gedrosselt, sondern auch die Zufuhr von Mineralien und von Vitaminen. Oder: Lebererkrankungen bedingen nicht nur eine Störung der Bereitstellung von Eiweißbausteinen und sind damit porosefördernd. Mangelnde Gallesekretion erschwert auch die Resorption der fettlösenden Vitamine A und D und wirkt somit im Sinne der Osteomalazie. Aus diesem Grunde lehnen einige Autoren, darunter ein so erfahrener wie HEILNER, die Trennung in Osteoporose und Osteomalazie ab, bzw. geben diesen Begriffen eine ganz andere Definition.
Die folgenden Ausführungen sollen deshalb den Wert der einzlnen Untersuchungsverfahren für die Differentialdiagnose der Osteopathien anhand der Literatur kritisch prüfen. Dabei ist zu berücksichtigen, daß sich die Literaturangaben meist auf typische Verhältnisse bei den einzelnen Osteopathieformen beziehen.

Die Bedeutung der Röntgen-Untersuchung.

Der Kliniker wendet den Begriff "Osteoporose" im allgemeinen nicht im oben ausgeführten, pathogenetisch bestimmten Sinne an, sondern leitet ihn vom Röntgenbild ab. Für den Röntgenologen bedeutet aber "Osteoporose" zunächst nichts weiter als herabgesetzte Schattenintensität des dargestellten Knochenabschnittes. Das heißt, es sind in diesem Bereich weniger röntgenstrahlenabsorbierende Substanzen - beim Knochen praktisch gleichzusetzen mit den Kalziumsalzen - vorhanden, als normaler Weise zu erwarten. Dabei handelt es sich um ein sehr grobes Kriterium. Nach CORYN bedarf es eines Verlustes von 1o% der Kalk-

salze, nach BABAIANTZ sogar von 30% des Knochenkalziums, ehe das Röntgenbild eine deutliche Entkalkung erkennen läßt. Äußere Faktoren der Aufnahmetechnik, z.B. Spannungsschwankungen, Fettleibigkeit des Patienten, bestimmen weiterhin den Grad der Schwächung des Röntgenfilmes. Das routinemäßig angefertigte Röntgenbild hat also nur orientierenden Wert in der Diagnose halipenischer Osteopathien. Es gibt nur Aufschluß über die Makrostruktur. Zeigt es deutliche Verminderung des Kalkgehaltes, vielleicht sogar Deformierungen, die noch mehr ins Auge springen, so liegen bereits schwere Störungen des Mineralhaushaltes vor. Andererseits können bei einem negativ erscheinenden Röntgenbild durchaus schon erhebliche Veränderungen in der Feinstruktur des Knochens gegeben sein.

Ob es sich um eine Rarefizierung der Strukturen des Knochens bei normalem Kalkgehalt des einzelnen Bälkchens oder aber um verminderte oder fehlende Verkalkung reichlich vorhandener osteoider Bälkchen, also um eine Osteomalazie im pathologisch-anatomischen Sinne handelt, läßt sich aus dem Röntgenbild überhaupt nicht ohne weiteres ablesen. Zwar gibt es gewisse röntgenologische Anhaltspunkte. Bei der Osteoporose ist die Spongiosastruktur vergröbert, durch den vermehrten Abbau der horizontalen Bälkchen sieht sie strähnig aus, die Kompakta erscheint feiner, die Konturen sind wie mit einem Stift nachgezogen. Dagegen kommt bei der Osteomalazie der Feinbau des Knochens überhaupt nicht richtig zur Darstellung. Die Knochenstruktur ist verwaschen, das Skelett erscheint wie überradiert. Aber diese Kennzeichen sind nur bei subtiler Röntgentechnik verwertbar. Es hat deshalb nicht an Versuchen gefehlt, durch genau definierte Anwendung von Strahlen bestimmter Wellenlänge

auch durch das Röntgenbild exaktere Aussagen über die Kalksalzkonzentration im Knochengewebe zu machen. Unter Laboratoriumsbedingungen kann die Mikro- oder Historadiographie unter Verwendung von Röntgenstrahlen langer Wellenlänge Auskunft über die Kalksalzkonzentration im Knochen geben, die genauer ist als die durch histologische Färbemethoden.
Um aber auch am Lebenden Aussagen über den Kalkgehalt zu machen, verwenden die Röntgenologen Vergleichskörper, z.B. Aluminiumtreppen (BALZ und BIRKNER), die auf einen bestimmten Kalziumgehalt geeicht sind und unter gleichen Aufnahmebedingungen neben dem Knochen dargestellt werden. HEUCK und SCHMIDT benutzen Körper aus Kunstharz, in die Hydroxylapatit inkorporiert ist und können so den Kalkgehalt besonders spongiöser Knochen fortlaufend beobachten. Sie geben für ihre Methode eine post mortem nachgeprüfte Genauigkeit von ± 1o% an. Es eignen sich für solche Untersuchungen allerdings besonders peripher gelegene Knochen wie z.B. Hände und Füße. An anderen Stellen bewirken Art und Dicke der umgebenden Weichteile Schwierigkeiten.

Klinisch-chemische Untersuchungen.

Der zweite diagnostische Schritt bei einer vermuteten halipenischen Osteopathie wären klinisch-chemische Untersuchungen. Es sollten der Kalzium- und Phosphorspiegel, die Phosphataseaktivität im Serum, die Ausscheidung von Kalzium im Urin und die Alkalireserve bestimmt werden. Die Kalkausscheidung im Urin kann auf einfache, quantitativ orientierende Weise durch die Sulkowitch-Probe erfaßt werden. Kalzium wird im Urin nur ausgeschieden, wenn der Blut-Kalziumspiegel mindestens 7 mg% be-

trägt. Das bei der Sulkowitch-Probe ausfallende Kalzium-Oxalat erzeugt eine deutliche, nach 2-3 Minuten ihr Maximum erreichende Trübung (JESSERER, FANCONI).

Die Osteoporose hat keine bezeichnenden biochemischen Veränderungen. Kalzium, Phosphor und alkalische Phosphatase sind normal.

Bei der Osteomalazie gibt es Formen mit verminderter Kalziumausscheidung und solche ohne Verminderung der Kalziumausscheidung (JESSERER). Die hypovitaminotischen Formen haben in der Regel einen Kalziumgehalt, der sich an der unteren Grenze der Norm bewegt, während der Phosphatgehalt vermindert ist. Die alkalische Phosphatase ist bei floriden Osteomalazien immer erhöht als Ausdruck der gesteigerten Osteoblastenaktivität. Auch die nichthypovitaminotischen Formen haben einen verminderten Phosphat- und einen annähernd normalen Kalziumgehalt mit Ausnahme der Hypophosphatasie (RATHBUN), bei der Phosphat erhöht und Kalzium an der oberen Grenze der Norm ist.

Die Alkalireserve ist bei der tubulären Azidose und beim Amindiabetes vermindert.

Bei der Osteodystrophie sind die blutchemischen Werte unterschiedlich je nachdem, ob es sich um einen primären oder sekundären Hyperparathyreodismus handelt. Beim primären Hyperparathyreodismus ist der Kalziumgehalt im Serum erhöht, der anorganische Phosphor vermindert. Beim sekundären Hyperparathyreodismus liegt dagegen eine Erhöhung des Phosphatgehaltes bei normalem oder vermindertem Kalziumgehalt vor. Die alkalische Phosphatase und die Kalkausscheidung im Urin sind beim primären Hyperparathyreodismus vermehrt; beim sekundären Hyperparathyreodismus können sie normal oder vermehrt sein.

In der Tab. I sind die wichtigsten Laborbefunde bei einigen Formen der halipenischen Osteopathien zusammengestellt. Sie

Tab. 1 : Verhalten einiger wichtiger Laborbefunde bei verschiedenen Osteopathien (nach Jesserer und Barthelheimer)

	Serumwerte für				
	Kalzium	anorg. Phosphor	alkal. Phosphatase	Kalziurie	Besonderes
Osteoporose	normal	normal	normal	normal	
" bei Leberstörungen	normal	normal	normal oder erhöht	normal	
" bei Resorptionsstörungen	normal	normal	normal oder erhöht	normal od. erhöht	
" bei Hyperthyreose	normal	normal	normal	erhöht	
Osteomalazie bei Vitamin-D-Mangel	tief normal	vermindert	erhöht	vermindert	Rest-N vermindert
" glomer. Niereninsuffizienz	vermindert	leicht erhöht	erhöht	vermindert	Rest-N- erhöht
" renal. tubul. Azidose	normal	vermindert	erhöht	erhöht	Alkali-Reserve vermindert, Nephrokalzinose
" Phosphatdiabetes	normal	vermindert	erhöht	erhöht	hoher Phosphatklärwert
" Hyperkalkuirie	normal	vermindert	erhöht	erhöht	
" Amindiabetes (Debré de Toni-Fanconi-Syndrom)	normal	vermindert	erhöht ?	erhöht	Alkalireserve vermindert, Aminosäuren im Urin
" Hyphosphatasie	leicht erhöht	erhöht	vermindert	erhöht	
Osteodystrophie primärer Hyperparathyreodismus	erhöht	vermindert	erhöht	erhöht	
sekundärer Hyperparathyreodismus	normal od. vermindert	erhöht	normal od. erhöht	normal od. erhöht	

zeigt, daß die blutchemischen Werte nur in beschränktem Maße eine Abgrenzung der einzelnen Formen gegeneinander erlauben. Weiterhin ist ihre Schwankungsbreite erheblich. Deshalb hat die bioptische Untersuchung des Knochens selbst erhöhte Bedeutung.

Histologische Untersuchung.

Das übliche HE-Präparat hat begrenzte Aussagemöglichkeiten. Man kann Form und Zahl der Knochenbälkchen beurteilen. Die osteoiden Säume heben sich als rosa-gefärbte Bezirke gegenüber dem mehr bläulichen, verkalkt gewesenen Knochengewebe ab (MEYER). EGER weist allerdings auf Täuschungsmöglichkeiten durch die Anlagerung bandartig kondensierter kollagener Fasern an die Knochenbälkchen oder durch Bestehenbleiben dunkler gefärbten unreifen Geflechtknochens im Inneren der Bälkchen hin. Osteoblasten, Osteozyten, Osteoklasten lassen sich differenzieren und in ihrer Beziehung zueinander feststellen. Das HE-Präparat gibt jedoch keine Auskunft über den Grad der Verkalkung und über die Beschaffenheit der Grundsubstanz. Solche Aussagen sind von MEYER durch Kombination dieser Methode mit der Mikroradiographie versucht worden.
Auf der Suche nach Möglichkeiten, auf relativ einfache, in der Klinik anwendbare Weise Aufschluß über die Beschaffenheit der Grundsubstanz zu bekommen, haben BARTELHEIMER und Mitarbeiter der schon von WEIDENREICH in der Knochenforschung viel angewandten Azanfärbung nach HEIDENHAIN eine neue Deutung gegeben. Sie gehen von der Vorstellung MOELLENDORFF's aus, daß entscheidend für die Farbveränderungen die Größe der Farbstoffteilchen

auf der einen und die Weite der intermizellaren Räume auf der anderen Seite ist. Die Weite der intermizellaren Räume bestimmt nach SEKI die Ultrastrukturdichte einer Substanz. Beide Größen stehen im umgekehrten Verhältnis zu einander. Sind die Farbstoffteilchen größer als die intermizellaren Räume, so werden sie schnell eindringen, sich aber auch schnell wieder herauslösen lassen. Bei der Azanfärbung wird ein heterodisperses Farbstoffgemisch verwandt. Nach Untersuchungen von SEKI und OKURA ist die Teilchengröße von Azokarmin wesentlich geringer als die von Anilinblau. Es handelt sich zudem beim Azokarmin um einen Diffusionsfarbstoff, der keine feste Adsorption erleidet. Man kann laufend mit ihm Färbungen und Entfärbungen vornehmen.
Wenn also jetzt ein Knochenschnitt zunächst mit Azokarmin gefärbt wird, so dringen dessen Teilchen in alle intermizellaren Räume ein. Bei der nachfolgenden Differenzierung und Gegenfärbung mit Anilinblau gibt es 2 Möglichkeiten: sind die intermizellaren Räume klein, hat der Knochen also eine hohe Ultrastrukturdichte, so läßt sich nur ein kleiner Teil der Azokarminteilchen in der gegebenen Zeit herauslösen, die großen Anilinblauteilchen können nicht eindringen: der Knochen bleibt rot. Sind dagegen die Poren groß, so werden die roten Farbstoffteilchen schnell und fast vollständig herausgelöst und die freigewordenen großen Räume durch Anilinblau eingenommen. Es zeigt also eine Blaufärbung im Knochen eine Auflockerung der Grundsubstanz an. Wodurch diese bedingt ist, muß durch weitere Untersuchungen, Anwendung anderer Färbemethoden geklärt werden (DETTMER, SCHMITT-ROHDE und HABERICH, DETTMER und SCHWARZ). Es hat sich dabei erwiesen, daß Veränderungen im Mukopolysaccharidanteil, besonders Depolymerisationsvorgänge, die größte Rolle spielen.

Die Grundsubstanz normalen, lebenden Knochens färbt sich leuchtend rot an. Die osteoiden Säume erscheinen als scharf begrenzte blaue Ränder. Durch mikrodensometrische Bestimmungen haben DETTMER, SCHMITT-ROHDE und HABERICH diese mechanistische Auffassung von der Wirkungsweise der Azanfärbung im Knochen erhärten können. Sie gibt damit, zumindest beim Knochen, wichtige, wenn auch begrenzte Aufschlüsse über die Beschaffenheit der Grundsubstanz.

Besonders wichtig ist die weitere Feststellung der genannten Autoren, daß schon wenige Stunden nach dem Tode sich die Grundsubstanz des Knochens im Sinne eines Dichteverlustes verändert. Im Azanpräparat gewinnen die vorher roten Bälkchen ein mehr blaufleckiges Aussehen. Auch mikrodensometrisch war der Dichteverlust nachweisbar. Dieser Verlust an Ultrastrukturdichte ist z.T. auf eine Depolymerisation, z.T. auf den Abtransport von Mukopolysacchariden zurückzuführen, Vorgänge, die alsbald nach dem Tode eintreten. Sektionsmaterial weist demnach immer eine gewisse Auflockerung der Ultrastruktur auf und ist deshalb in dieser Hinsicht mit Knochen, der vom Lebenden gewonnen wurde, nicht vergleichbar. Denn es ist im Einzelfall nicht zu sagen, wieweit die Veränderungen der Kohlehydratkomponente normale postmortale Vorgänge darstellen, oder ob sie etwa einem pathologischem Prozeß zuzuschreiben sind. OTTO hat diese Befunde in vergleichenden Untersuchungen nochmals bestätigt.

Deshalb müssen also weitere Untersuchungen in dieser Frage von der K l i n i k mit am Lebenden gewonnenen Material ausgehen. Auskunft über die Ursache des Dichteverlustes ist mit anderen histochemischen Methoden zu gewinnen. Insbesondere gibt die PAS-Färbung nach MACMANUS, LILLIE und HOTCHKISS Aufschluß über

die Kohlehydratkomponente der organischen Grundsubstanz. Bei dieser Färbemethode werden die Alkohole, die am benachbarten C-Atom Hydroxylgruppen tragen (Alpha-Glykole) zu Aldehyden oxydiert. Diese Aldehydgruppen lassen sich mit dem Schiff'schen Reagens (Fuchsinschweflige Säure) im Gewebe durch eine mehr oder weniger starke Rosa-Färbung nachweisen. Dabei ist der Ausfall der Reaktion nicht nur abhängig von der absoluten Menge der Polysaccharide, sondern auch von ihrem Polymerisationsgrad. Bei der Depolymerisation werden mehr oxydationsfähige Glykolgruppen frei, die Färbung wird demzufolge intensiver (LILLIE).

Stoffe, die eine positive PAS-Reaktion geben, sind: Polysaccharide (Glykogen), saure Mukopolysaccharide, neutrale Mukopolysaccharide, Muko- und Glykoproteine und Glyko- und Phospholipide. Durch besondere Vorbehandlung oder zusätzliche histochemische Verfahren lassen sich die einzelnen Stoffgruppen gegeneinander abtrennen (Übersicht bei GEDIGK). Der Glykogenanteil läßt sich durch vorherige Behandlung der Schnitte mit Diastase entfernen. Eine Unterscheidung von neutralen Mukopolysacchariden gegenüber Muko- und Glykoprotein ist dagegen nicht möglich. In der Praxis kann bei Knochenschnitten nach Diastasevorbehandlung der positive Ausfall der Reaktion hauptsächlich auf neutrale Mukopolysaccharide bezogen werden. Die sauren Mukopolysaccharide lassen sich besser mit Alcianblau oder mit der Eisenbindungsreaktion nach Hale darstellen. Im Bindegewebe ergibt die PAS-Färbung eine gute Darstellung des Reticulum, während sich das Kollagen nur schwach anfärbt.

Aufschluß über den Polymerisationsgrad kann man durch eine Färbung mit verdünntem Toluidinblau erreichen. Hochpolymerisierte, mit Schwefelsäure veresterte Polysaccharide färben sich nämlich

metachromatisch rot an. Diese Metachromasie geht mit steigender Depolymerisation verloren (WAITON und RICKETTS).

V. Die Knochenbiopsie

Für die Gewinnung von Knochenmaterial am Lebenden ohne chirurgischen Eingriff hat man sich schon seit längerer Zeit verschiedener Methoden bedient. Am einfachsten erscheint die Verwendung einer kräftigen Nadel, die mit oder ohne Verwendung eines Führungsinstrumentes in den Knochen gebohrt wird. Angaben darüber finden sich bei OTTOLENGHI und SCHAJOWICZ. Die erhaltenen Gewebsstücke sind naturgemäß nur klein. Es bereitet oft Schwierigkeiten, den im Kanüleninneren befindlichen Knochenzylinder beim Herausziehen in der Kanüle zu behalten. So beklagen sich ROBERTSON und BALL, daß es mit ihrer seit 1932 angewandten Methode nicht gelingt, Knorpel und fibröses Gewebe zu gewinnen. Viele Autoren saugen deshalb den Inhalt an. Im ganzen ähnelt das Verfahren sehr der Sternalpunktion, auch im Instrumentarium. Auch bei der Verwendung von trepanartigen Instrumenten wird meist angesaugt (SAEGESSER). Um größere Knochenstücke zu gewinnen, haben einige Autoren besondere Hohlfräsen konstruiert (NOTTER und LABHART, CRAIG, SICARD und Mitarbeiter, BURKARDT, PAHIKE). Sie müssen zum Schutz des umgebenden Gewebes in einem zylindrischen Führungsinstrument laufen. Diese Art der Materialgewinnung verlangt ein größeres und empfindliches Instrumentarium. Die Fräse wird entweder von Hand oder mittels

eines pneumatischen Bohrers eingetrieben.
BARTELHEIMER macht gegenüber all diesen Verfahren einschränkend geltend, daß durch das Hineindrehen einer Hohlnadel oder durch die Verwendung einer Fräse eine mehr oder weniger große Trümmerzone entsteht, die für die Diagnostik nicht verwendbar ist. Er hat deshalb eine einfachere Technik angegeben, die gerade durch ihr geringes Instrumentarium auch in der Sprechstunde anwendbar ist.
Er verwendet eine Hohlnadel von etwa 3 cm Länge und 3 mm lichter Weite, die so kräftig gebaut ist, daß sie eingeschlagen werden kann. Durch Verkanten der Stanze wird der erhaltene Knochenzylinder an der Spitze abgebrochen und mit der Kanüle herausgezogen. Durch eine Art Mandrin läßt er sich dann mühelos herausstoßen.

Ort der Knochenentnahme.

Als Entnahmestelle bietet sich natürlich der am stärksten veränderte Knochen am ehesten an. Bei lediglich lokalen Erkrankungen bleibt wohl auch keine andere Möglichkeit. So sind von verschiedenen Autoren auch Punktionen der Wirbelkörper mit Hilfe bestimmter Zielgeräte und unter Röntgenkontrolle vorgenommen worden (CRAIG, SICARD). Bei generalisierten Erkrankungen erscheint diese Methode jedoch zu schwierig. Die möglichen Komplikationen sind zu hoch, eine routinemäßige Durchführung in der Sprechstunde läßt sich nicht verantworten. Es wäre möglich, die dem Internisten schon immer geläufige Punktion des Manubrium sterni zu verwenden. Aber auch hier gibt es

infolge der relativen Dünne dieses Knochens und der Nähe leicht verletzlicher Organe sicherlich mehr Komplikationen als bisher veröffentlicht wurden.

Ein fast ungefährlicher Punktionsort ist dagegen der Beckenkamm. Hier liegen keine lebenswichtigen Gebilde in unmittelbarer Nähe. Auch größere Blutgefäße mit Ausnahme des Astes der Arteria circumflexum ilium an der Außenseite des Beckenkammes sind nicht vorhanden. Deshalb wird der Beckenkamm in zunehmendem Maße auch von den Internisten punktiert, um Material für die Beurteilung des Knochenmarkes zu gewinnen.

OTTO hat in systematischen Vergleichsuntersuchungen zwischen Crista ilica, Sternum, Lendenwirbel, Trochanter major und Squama temporalis nachgewiesen, daß die Knochenbeschaffenheit an Crista, Sternum und Lendenwirbelkörper in allen Altersklassen und bei verschiedenen Erkrankungen weitgehend übereinstimmt. Lediglich die Befunde am Trochanter und am Schädel wichen etwas ab. Er läßt offen, ob sich hier die unterschiedliche Entstehung oder besondere Belastungsverhältnisse auswirken. Auf jeden Fall kann nach dieser Nachprüfung die Entnahme von Knochensubstanz am Beckenkamm als repräsentativ für die Verhältnisse an den bei generalisierten Osteopathien befallenen Skelettabschnitten, insbesondere für die Wirbelsäule, angesehen werden. Es ist nicht notwendig, durch schwierige und mit möglichen Komplikationen belastete Techniken die Wirbelkörper selbst zu punktieren.

E i g e n e s M a t e r i a l

VI. Spezielle Fragestellung

Ausgehend von der eingangs erwähnten allgemeinen Problematik und den in Forschung und Praxis bereits gewonnenen neueren Erkenntnissen lag es nahe, der Frage der Osteopathien an dem eigenen Krankengut der Orthopädischen Universitätsklinik Halle nachzugehen. Denn auch hier sind Patienten mit Rücken- und Kreuzschmerzen sehr häufig; nicht selten aber können weder die klinisch-funktionelle noch die Röntgenuntersuchung eine eindeutige Ursache für die quälenden Beschwerden aufdecken. Selbst wenn aber das Röntgenbild gewisse Verdachtsmomente ergibt, so bleibt damit immer noch die Frage ungeklärt, um welchen Typ der Knochenaufbaustörung es sich handelt. Diese Klärung wäre die Voraussetzung für eine rationelle, zielgerichtete Therapie.

Aber gerade unsere neuen Erkenntnisse über die vielschichtigen Verhältnisse und das verwickelte Zusammenspiel vielfältiger Faktoren bei der normalen Knochenneu- und -umbildung lassen Zweifel auftauchen, ob die beiden Grundtypen der haliperischen Osteopathie, nämlich Osteoporose als Matrixaufbau- und Osteomalazie als Mineralisationsstörung, in dieser reinen Form überhaupt häufig vorkommen. Theoretisch wäre es wahrscheinlicher, daß jede Störung der Knochenphysiologie beide Komponenten, vielleicht in unterschiedlichem Grade, betrifft.

Es sollen deshalb in der vorliegenden Arbeit zwei Fragen überprüft werden:

I. Läßt sich bei den an einem allgemeinen orthopädischen Kran-

kengut auftretenden haliperischen Osteopathien eine scharfe Trennung zwischen den drei Grundtypen - Osteoporose, Osteomalazie und Osteodystrophie - durchführen? In welchem Verhältnis stehen sie zueinander? Oder überwiegen Mischformen?

Die sich daraus ergebenden Konsequenzen für die Therapie wären dann zu ziehen.

2. Sind bei unklaren Rückenschmerzen leichte, mit den bisher üblichen klinischen Methoden nicht faßbare Mineralisationsstörungen beteiligt? Erlauben es also die neuesten Kenntnisse über den Knochenstoffwechsel, aus der Gruppe der Insufficientia vertebrae eine weitere, ätiologisch klar bestimmte Zahl von Krankheitsfällen herauszulösen und einer wirksamen Therapie zuzuführen, so wie das in den letzten Jahrzehnten bei den sogenannten diskogenen Krankheiten gelungen ist?

VII. Methodik der eigenen Untersuchungen

Da die histologische Untersuchung besonders des mit Azan gefärbten, vom Lebenden entnommenen Knochens neue Aufschlüsse über bisher auf einfache Weise nicht faßbare Veränderungen in der Kittsubstanz zu geben schien, wurde in den letzten Jahren die Knochenpunktion in größerem Maße durchgeführt. In orientierenden Voruntersuchungen wurden dafür offenbar wirbelsäulengesunde, aus anderen Gründen zur Operation gelangende Patienten, die keine längere Bettruhe hinter sich

haben durften, ausgesucht; ferner Patienten mit einem eindeutigen Morbus Paget, weil BARTELHEIMER gerade bei dieser Krankheit deutliche Veränderungen im Azanpräparat beschreibt.
Für die eigentlichen Untersuchungen wurden zwei Gruppen ausgewählt. Bei der einen Gruppe war das Vorliegen einer Osteopathie auf Grund röntgenologischer Veränderungen bereits bekannt oder doch mit großer Wahrscheinlichkeit zu erwarten, bei der anderen, kleineren Gruppe bestanden derartige Veränderungen nicht; Verdachtsmomente waren lediglich die uncharakteristischen, über lange Zeit therapieresistenten Rückenschmerzen.
Für die Auswahl der Patienten, bei denen die Knochenpunktionen durchgeführt wurden, waren also vor allem Anamnese und Röntgenuntersuchung entscheidend, außerdem wurden aber auch der klinische Befund erhoben und eine Reihe Laboruntersuchungen angestellt.
Die Ergebnisse sämtlicher Untersuchungsmethoden wurden auf Kerblochkarten aufgetragen, um sie gegeneinander in Beziehung setzen zu können. Es sei aber gleich hier erwähnt, daß trotz eines anscheinend genügend großen Ausgangsmaterials von 14o Fällen infolge vielfältiger Kombinationsmöglichkeit am Ende so kleine Gruppen entstanden, daß eine statistische Auswertung nur in beschränktem Maße möglich war. Trotzdem können aber aus den vorliegenden Untersuchungen die eingangs gestellten Fragen beantwortet und einige neue Erkenntnisse für die klinische Praxis gewonnen werden.

Zur Durchführung der einzelnen Untersuchungsmethoden ist folgendes zu sagen:

Bei der Anamnese interessierte besonders: Art und Sitz der Beschwerden, auch von der Wirbelsäule ferner liegende Symptome wie Müdigkeitsgefühle, Schlappheit, Stimmungsschwankungen, Wurzelreizerscheinungen. Unter den Vorerkrankungen schienen besonders Störungen der Resorption im Magen-Darmkanal, Nierenerkrankungen, endokrine Erkrankungen und Abwegigkeiten der Ernährung wichtig. Bei Frauen wurde nach Menstruationsverlauf, Menopause, durchgemachten gynäkologischen Operationen, evtl. Kastrationen gefragt.

Die klinische Untersuchung umfaßte den äußeren Habitus, insbesondere die Form und Funktion der Wirbelsäule. Es wurde nach Klopf-, Stauchungs- und Kompressionsschmerzen im Bereich des Skelettes gefahndet. Ergab die orientierende Prüfung der inneren Organe Verdacht auf krankhafte Veränderungen, so wurde der Internist konsultiert.

Die Röntgenuntersuchung betraf vor allem die Lendenwirbelsäule und das Becken, weil hier an diesen spongiosareichen Knochen die Osteopathien am frühesten bemerkbar sind. Bei Bedarf wurden aber auch andere Skelettabschnitte, z.B. der Schädel, geröntgt.

Laboruntersuchungen.

Bei allen Patienten wurden routinemäßig folgende Untersuchungen durchgeführt:

1.) Blutsenkungsreaktion

2.) Serum-Kalzium nach KRAMER und TISDAL: Fällung des im Serum gelösten Kalzium als Oxalat und oxydimetrische Bestimmung der beim Lösen des Niederschlags in Schwefelsäure frei-

werdenden Oxalsäure mit n/1oo Kaliumpermanganatlösung.

3.) Anorganischer Phosphor nach URBACH und RAABE: Bildung einer komplexen Phosphor-Molybdänsäure, die bei Behandlung mit Hydrochinon in alkalischer Lösung in Molybdänblau übergeht. Normalwerte für den Erwachsenen 2,o bis 4,5 mg%.

4.) Alkalische Phosphatase nach KIRBERGER und MARTINI: mit Hilfe von Dinatriumphenylphosphat und des Phenolreagens nach FOLIN und CIOCALTEAU. Angabe in King Armstrong-Einheiten (1 KAE ist diejenige Fermentmenge, die in 3o Minuten aus 1oo ccm Serum 1 mg Phenol freisetzt).
Normalwerte für den Erwachsenen 5 bis 1o KAE.

Unter denselben Umständen, aber in saurem Milieu ergibt sich die saure Phosphatase.
Normalwerte 1 bis 3 Gutman-Einheiten.

5.) Urinstatus: Reaktion, Zucker, Eiweiß, Sediment, Sulkowitch-Probe.

Nicht in jedem Falle, aber wenn es notwendig erschien, wurden Alkalireserve und Reststickstoff, ferner Bilirubin (nach JENDRASSIK, CLEGHORN und GRAF) bestimmt, die Takatareaktion, fernerhin Elektrophorese, Weltmann-Koagulationsband durchgeführt.

Weiterhin wurden in einzelnen Fällen der Serumkalium- und der Serumchloridgehalt untersucht, der Grundumsatz und der Antistreptolysintiter bestimmt.

Knochenbiopsie.

Technik der Beckenkammpunktion:

Die Knochenpunktion wurde unter aseptischen Kautelen immer im Operationstrakt ausgeführt. Nach Abwaschen und Jodierung der Crista ilica wurde diese abgedeckt, die Punktionsstelle lokal mit Xylocain infiltriert; dann Stichincision, Aufsetzen der

Stanze auf dem Knochen des Beckenkammes, Eintreiben mit einigen Hammerschlägen. Um das für den Patienten unangenehme Schlaggeräusch zu dämpfen, wurde ein Mulltupfer auf den Kopf der Stanze



Abb. 2: Instrumentarium für die Beckenkammbiopsie
In der Mitte: Stanze mit Mandrin

gelegt. Aus der Art, wie die Stanze in den Knochen eindringt, lassen sich bereits gewisse diagnostische Schlüsse auf die Knochenbeschaffenheit machen. Man fühlt deutlich, ob die Corticalis besonders hart oder besonders weich ist, ob die Spongiosa normale Konsistenz hat oder gummiartig weich sich wieder aus dem Stanzenvolumen herauszieht. Zur Blutstillung wurde in den Stanzkanal ein kleiner Fibrinschaumpfropf eingeführt, die kleine Stichwunde mit einer Catgutnaht verschlossen.

Verarbeitung des Knochenmaterials:

Fixierung in 8%igem Formalin, Entkalkung für etwa 36 Stunden mit 7%iger Salpetersäure. Dann für etwa 24 Stunden Entquellen in Kali-Alaun, nach 24-48-stündiger Wässerung in fließendem Wasser aufsteigende Alkoholreihe. Anschließend dreimaliges Einlegen je 5 Minuten lang in Xylol, schließlich Einbettung in Paraffin. Es wurden Schnitte von etwa 8 my Dicke angefertigt. Die in Wasser aufgefangenen Schnitte wurden auf die Objektträger mit Eiweißglyzerin anfixiert, kamen schließlich in 3 mal gewechseltes Xylol und, soweit eine wäßrige Färbung angewandt werden sollte, über absteigenden Alkohol in Aqua dest.

Die HE-Präparate wurden in folgender Weise gefärbt:

10-15 Minuten Haemalaunlösung nach MAYER. Bläuen in Leitungswasser; ca 2 Minuten Färbung in 1%iger wäßriger Eosinlösung. Nach Abspülen in Aqua dest., aufsteigende Alkoholreihe. Als absoluter Alkohol wurde Optal benutzt. Dann Überführen in Karbol-Xylol (3 Minuten) und Xylol, Einbettung.

Die Azanfärbung wurde in folgender Weise ausgeführt:

Färbung mit vorgewärmter Azokarminlösung (10 Minuten bei 56 Grad im Brutschrank; dann 10 Minuten Temperatur abklingen lassen). Nach Abspülen mit Wasser Differenzieren in 1°/oo alkoholischer Anilinlösung so lange, bis die Kerne deutlich hervortreten. Dann Auswaschen in 1%igem essigsaurem Alkohol. Anschließend etwa 20 Minuten Beizen des Bindegewebes in 5%iger wäßriger Lösung von Phosphor-Wolframsäure. Nach Abspülen in destilliertem Wasser 20 Minuten Färbung mit Anilinblau-Orange-Lösung. Anschließend Auswaschen in Aqua dest. und Differenzieren in 96%igem Alkohol. Anschliessend Behandlung mit absolutem Alkohol, Karbol-Xylol und Xylol.

Die für die PAS-Färbung vorgesehenen Präparate wurden 5 Minuten lang in eine 8%ige alkoholische Lösung von Perjodsäure gebracht. Nach Abspülen in 70%igem Alkohol kamen sie 1 Minute lang in ein Reduktionsbad (Natriumthiosulfat und Jodkalium in Aethylalkohol und Aqua dest.) Wiederum Abspülen in 70%igem Alkohol, dann für 24 Stunden bei Dunkelheit in Schiff'sches Reagens.

In letzter Zeit wurde nun eine Behandlung in SO_2-Wasser mit dreimaligem Wechsel je 5 Minuten eingeschaltet. Anschliessend 1 Minute Spülen in fließendem Wasser, dann 4-5 Minuten Färbung mit Eisentrihaematein nach HANSEN. Dann 3 mal Abspülen in Leitungswasser, aufsteigende Alkoholreihe usw.

Die Präparate, die mit Diastase vorbehandelt werden sollten, wurden entparaffiniert, in Aqua dest. gebracht, dieses dann mit Filtrierpapier abgetupft. Sie kamen dann in eine vorgewärmte Diastaselösung für 1/2 - 3/4 Stunde, dann 2 mal Abspülen mit Aqua dest., Abtupfen mit Filtrierpapier, Verbringen in 60%igen, dann 70%igen Alkohol und Weiterbehandlung wie oben für PAS angegeben.

Beurteilung der Zylinder.

An den Knochenpräparaten wurde die Dicke der Corticalis, fernerhin Breite, Zahl und Ausbildung der Knochenbälkchen beurteilt. Es wurde ferner die Zahl und Dicke der osteoiden Säume, das Vorhandensein und die Menge der Osteoblasten beobachtet. Besonderes Interesse erweckte die Auflockerung der Ultrastruktur, erkenntlich an der mehr oder weniger deutlichen Blaufleckigkeit im Bereich der Knochensubstanz. Auch das Knochenmark wurde zur Beurteilung herangezogen. Hier interessierte besonders das Auftreten einer Markfibrose und das Vorhandensein zellulärer Knochenresorption. Zum Vergleich wurde auch das PAS-Präparat ohne und mit Diastasevorbehandlung beigezogen.

Ergebnisse der Kontrolluntersuchungen.

Die von Gesunden entnommenen Präparate zeigten nach Azan-Färbung gut ausgebildete Bälkchen, die sich gleichmäßig rot anfärben. Die Zellkerne erscheinen dunkel, verdämmernde Osteozyten sind nur mäßig viel vorhanden. Es finden sich dünne, dunkelblau gefärbte osteoide Säume, auf denen meist spindelige Zellen mit dichtem Kern sitzen. Es handelt sich um ruhende Osteoblasten. Das Mark zeigt mehr oder weniger Zellreichtum

mit Zellen aus der blutbildenden Reihe (Abb. 3 u.31, S.1o7).

Abb. 3:

Pat. G.G., 25 J. Klinikaufnahme wegen Naviculare-Pseudarthrose.
Fixierung sofort nach Entnahme des Zylinders.
Normaler Befund: gleichmäßig rote Anfärbung der Grundsubstanz (im Foto dunkel), ganz schmale osteoide Säume.

Azan, Abb.-Maßst. 1:2o Color-Negativ-Film

Im Gegensatz dazu sehen Knochenbälkchen bei einer Paget'schen Erkrankung im Inneren bleufleckig bis blaustreifig aus. Osteoide Säume sind vermehrt und verbreitert, es besteht deutlich lakunäre Resorption durch Riesenzellen (Abb. 5 und 6).
Um die Angaben von SCHMITT-ROHDE und anderen nachzuprüfen, daß sich postmortal die Zusammensetzung der Grundsubstanz so ändere, daß die Azanfärbung dann nicht mehr die durchgehende Rotfärbung aufweist, wurden von Gesunden mehrere Knochenzylinder entnommen, von denen der eine sofort in Formalin gelegt, während der andere erst nach 24 Stunden fixiert wurde. Es zeigte sich, daß der erst am nächsten Tag fixierte Zylinder tatsächlich eine Auflockerung der Ultrastrukturdichte aufwies, die etwa dem entsprach, was am Paget-Knochen sofort sichtbar war (Abb. 4).

Verhalten bei Azanfärbung

Abb. 4:

Derselbe Patient wie Abb. 3

Ein zweiter, gleichzeitig entnommener Knochenzylinder wurde bei Zimmertemperatur liegen gelassen und erst nach 24 Stunden fixiert.

Leichte Blaustreifung im Inneren der Bälkchen (auf Foto hell): Auflockerung der Grundsubstanz

Abb.-Maßst. 1:2o , Color-Negativ-Film.

Abb. 5:

Pat. E.K., 5o J. Morbus Paget

Auch bei sofortiger Fixierung des entnommenen Beckenkammpunktates in diesem Falle leichte Blaustreifung der Knochengrundsubstanz

Abb.-Maßst. 1:2o, Color-Negativ-Film

Damit waren die Angaben der genannten Autoren auch bei unserer

Abb. 6:

Pat. W.L., 56 J., Morbus Paget

Starke Veränderungen der Ultrastruktur; Bälkchen auf weite Strecken blau angefärbt. Fibrosierung des Markes. Zeichen vermehrten Knochenumbaus: Osteoblastenreihen, vielkernige Osteoklasten (li. unten mit stark angefärbten pyknotischen Kernen (Degenerationsform?), re.oben mit lockeren Kernen)

Azan, Abb.-Maßst. 1:8o

Aufnahme auf Color-Negativ-Film: helle Stellen des Fotos im Präparat blau, dunkle im Präparat rot

Arbeitsweise bestätigt und die Notwendigkeit, derartige Untersuchungen am Lebenden vorzunehmen, unterstrichen.

Das Verfahren ergab aber auch einige technische Schwierigkeiten. Es ist nicht möglich, völlig gleichmäßige Schnitte zu erhalten. Dafür ist der Konsistenzunterschied zwischen den harten Knochenbälkchen und den mehr oder weniger leeren Markräumen zu groß. Es kann also vorkommen, daß ein Bälkchen unterschiedliche Schnittdicke aufweist. Die dünnen Stellen im Knochenpräparat färben bei der Azanfärbung immer etwas stärker blau an, weil in der für das ganze Präparat vorgesehenen Differen-

zierungszeit sich aus den dünnen Stellen mehr Azokarminteilchen herauslösen lassen. Solche Stellen lassen sich aber aus dem Präparat relativ gut herausfinden.
Dagegen ist es bei kleinen Knochenbruchstücken nicht möglich, zu sagen, ob die auftretende Blaufärbung auf Veränderungen in der Grundsubstanz oder einfach auf der Dünne des Bruchstückes beruht. Derartige Befunde wurden deshalb bei der Bewertung nicht mitberücksichtigt.

VIII. Ergebnisse der eigenen Untersuchungen

Geschlechts- und Altersverteilung

Unter unseren 14o ausgewerteten Patienten sind 11o Frauen und 3o Männer. Das entspricht einem Verhältnis von fast 4:1. Diese Zahlen sind jedoch nicht repräsentativ für das Geschlechtsver-

Tab. 2: Alters- und Geschlechtsverteilung

	bei Beschwerdebeginn		bei Behandlungsaufnahme	
	Männer	Frauen	Männer	Frauen
insgesamt	3o	11o	3o	11o
unter 4o Jahren	15	16	13	7
4o - 5o Jahre	3	35	4	33
51 - 65 Jahre	12	47	13	55
über 65 Jahre	o	12	o	15

verhältnis bei halipenischen Osteopathien im allgemeinen, denn es handelt sich ja um ein einseitig, nur von der Tatsache der durchgeführten Punktion her, ausgesuchtes Material. Wir waren aus räumlichen und technischen Gründen nicht in der Lage, die Punktion bei jedem Verdachtsfall routinemäßig durchzuführen. Auch bedurfte es immer einer gewissen Überredung, damit die Patienten sich diese Art der Untersuchung gefallen ließen. Später waren sie allerdings von der Geringfügigkeit des Eingriffes so überzeugt, daß vorgeschlagene Wiederholungspunktionen meist gestattet wurden.

BARTELHEIMER gibt für die Zeit bis 1949 bei halipenischen Osteopathien ein Verhältnis der Geschlechter von 2:1 zu gunsten der Frauen an. Auch SCHWARZWELLER kommt 1957 bei seinen allerdings nur nach dem Röntgenbild ausgewählten Fällen annähernd auf dasselbe Verhältnis. Amerikanische Autoren jedoch sehen ein stärkeres Überwiegen der Frauen. Verhältniszahlen von 4:1, ja sogar von 2o:1 werden mitgeteilt.

Auch bei der Übersicht über die Altersverteilung muß man die einseitige Auswahl des Materials nach dem Gesichtspunkt der Punktion berücksichtigen. Die höhere Zahl jüngerer Männer ist sicherlich dadurch bedingt, daß hier eine relativ größere Zahl mit uncharakteristischen Rückenbeschwerden zur Untersuchung kam und punktiert wurde. Die geringe Zahl in der mittleren Altersgruppe der Männer scheint dagegen tatsächlich die Folge eines absolut geringen Anteils dieser Altersgruppe bei den Osteopathien widerzuspiegeln.

Ergebnisse der Knochenbiopsie.

Die Ergebnisse der Knochenbiopsie sollen zuerst dargelegt und dann den anderen Untersuchungsmethoden kritisch gegenüberge-

stellt werden; denn nur diese können mehr oder weniger indirekt Aufschluß über die Vorgänge im Knochen selbst geben.
Ausgewertet wurden hauptsächlich die Präparate mit HE- und Azanfärbung.
Im HE-Präparat wurde vornehmlich beurteilt die Dicke und Ausbildung der einzelnen Bälkchen, ihre Lage zueinander und die Beschaffenheit des Knochenmarkes.
Verschmälerung der Bälkchen bei gleichzeitiger Vergrößerung

Abb. 7:
Pat. H.G., 67 J.
Rarefizierung: infolge des weiten Auseinanderliegens der einzelnen Bälkchen kommen nur 2 im Gesichtsfeld zur Darstellung, sie sind dünner als normal.
Keine Veränderung der Ultrastruktur: gleichmäßige Rotfärbung.
Azan, Abb.-Maßst. 1:5o

ihres Abstandes zueinander wird als Rarefizierung bezeichnet.
Obwohl die Erfahrung bei einer großen Zahl von Punktionen und der Vergleich mit der Gesamtheit der übrigen Präparate zu Hilfe kommen, ist gerade diese Beurteilung notgedrungen subjektiv.
Wir nahmen deshalb immer dasselbe Präparat eines 25-jährigen

wirbelsäulengesunden Mannes, das aus einer Reihe gleichartiger Präparate ausgewählt worden war, zum Vergleich.

Bei sehr vielen Patienten waren nur wenige wohlausgebildete Bälkchen, dagegen oft viele kleine Bruchstücke und Trümmer vorhanden. Diese lagen nicht nur an den Rändern des Zylinders, sondern auch im Innern. In ihrer Umgebung war das Bindegewebe strangartig vermehrt und offenbar mit der Resorption der Trümmer betraut. Ihre Lage und diese lokale Bindegewebsvermehrung deuten auf einen intravitalen Vorgang und schließen die Möglichkeit eines Artefaktes durch das Eintreiben der Stanze aus. An manchen Stellen war direkt zu erkennen, wie Bindegewebszüge in Spalten und Aufgabelung solcher Trümmer eindrangen. Viele dieser zersplitterten Bälkchen wiesen keine färbbaren Zellkerne mehr auf oder zeigten sogar weite, leere Knochenhöhlen. Auch in sonst gut geformten Bälkchen fanden sich in vielen Fällen solche leere Höhlen und verdämmernde Osteozyten in großer Zahl (Abb. 8-13).

Es ist bekannt, daß der Osteozytentod ein unspezifisches Zeichen und altersabhängig ist. FROST fand in sehr genauen Untersuchungen einen eindeutigen Anstieg der Zahl der leeren Osteozytenlakunen mit wachsendem Alter seiner Patienten, dagegen keine Beziehungen zu bestimmten Erkrankungen. Da Alter und Minderung des Knochenanbaus parallel gehen, ist der vermehrte Osteozytentod in einem Teil dieser Fälle also als Ausdruck einer unzureichenden Osteoblastenaktivität aufzufassen und gehört zum Formenkreis der Osteoporose.

Hierzu müssen noch diejenigen Präparate gerechnet werden, bei denen vermehrt, manchmal fast ausschließlich, kleine Splitter statt wohlgeformter Bälkchen sichtbar waren. Da immer die glei-

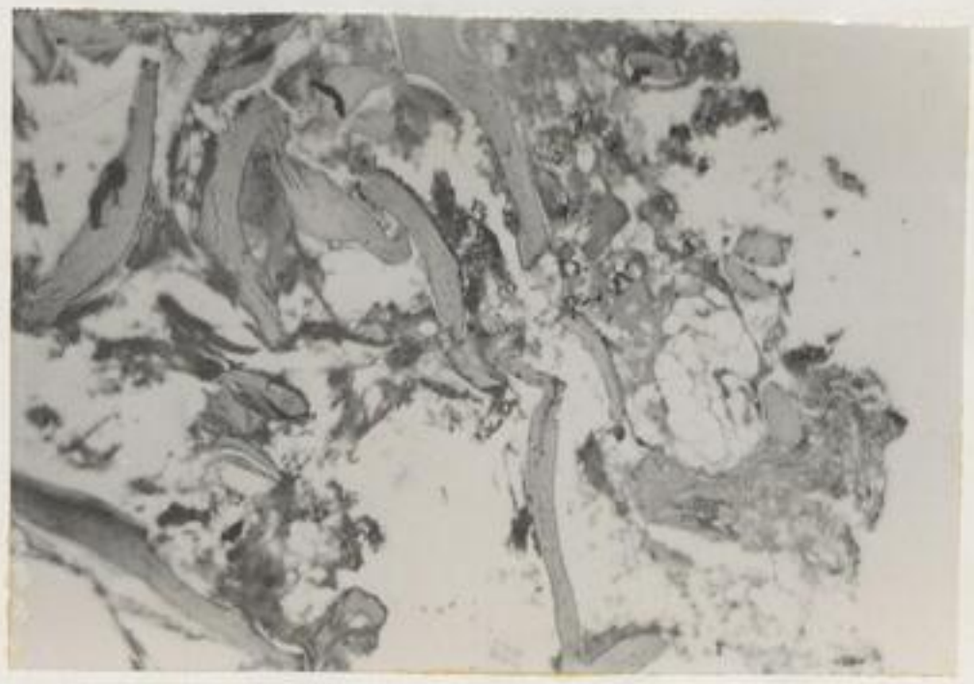

Abb. 8:

Pat. E.K., 48 J.

Im Übersichtsbild zahlreiche kleine Knochentrümmer auch im Inneren des Zylinders. Lokale Bindegewebsvermehrung, teilweise PAS-positiv

PAS, Abb.-Maßst. 1:2o

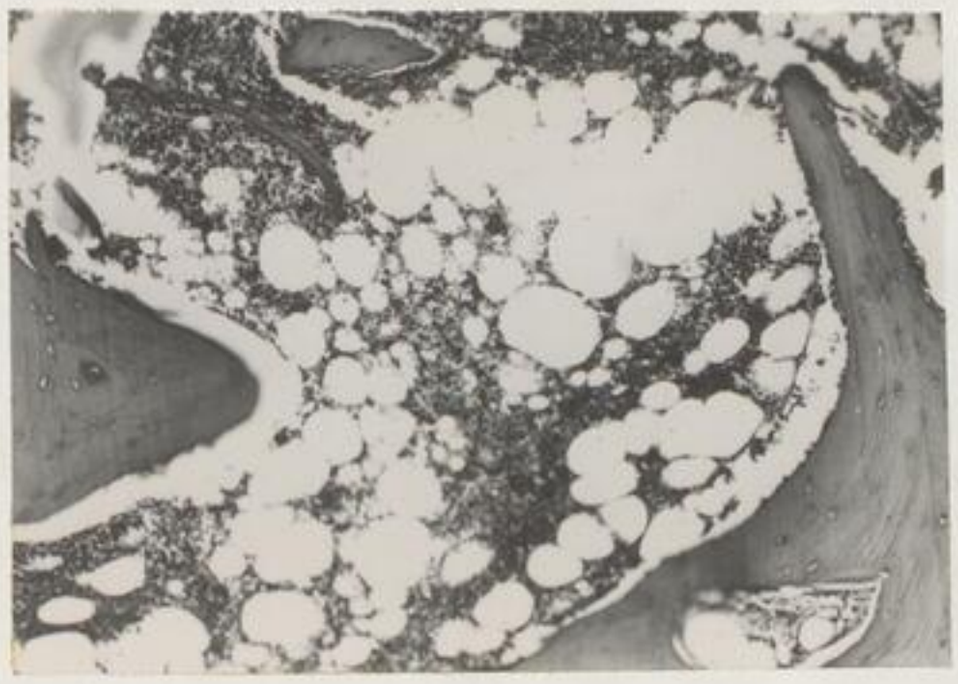

Abb. 9:

Pat. A.E., 53 J.

Kleine Knochenbruchstücke im Inneren des Präparates mit lokaler Zellvermehrung im Mark
Stellenweise Onkose der Osteozyten

HE., Abb.-Maßst. 1:5o

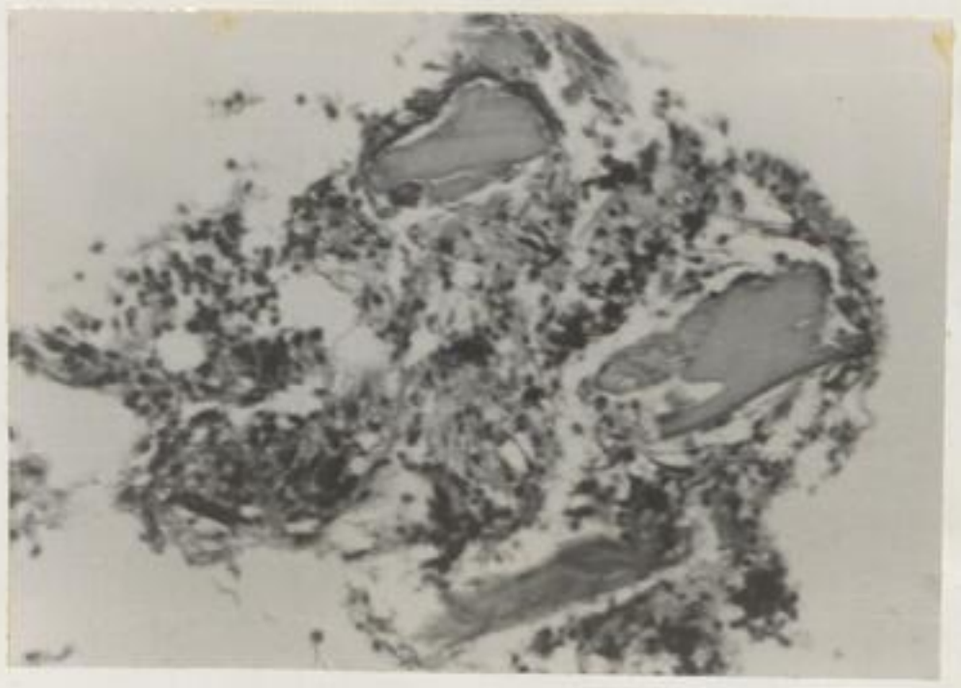

Abb. 1o:

Pat. W.S., 55 J.

Resorption von Bälkchentrümmern durch lokale Bindegewebsvermehrung

HE., Abb.-Maßst. 1:16o

Abb. 11:

Pat. M.P., 53 J.

Aufsplitterung der Knochenbälkchen mit eindringendem Bindegewebe

HE., Abb.-Mast. 1:16o

Abb. 12:

dies. Pat.

Spaltbildung in einem Knochenbälkchen mit strangartig eindringendem Bindegewebe

HE., Abb.-Maßst. 1:16o

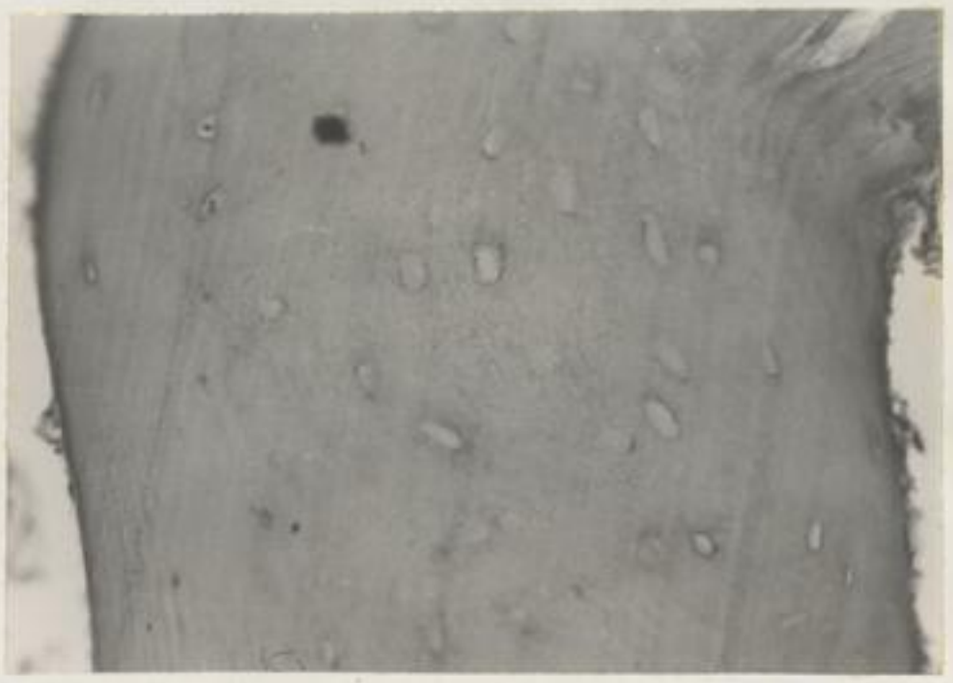

Abb. 13:

Pat. E.R., 53 J.

Leere Osteozytenlakunen. Onkose der wenigen vorhandenen Osteozyten

HE., Abb.-Maßst. 1:16o

chen Entnahmebedingungen gegeben waren, diese Zertrümmerung aber nur in einigen Fällen auftritt, muß sie - in Analogie zu den Versuchen von ROESSLE - von der Beschaffenheit des Knochens, also von fehlender Elastizität, erhöhter Sprödigkeit abhängen. Sie war nur bei Fällen mit eindeutig vermehrtem Knochenabbau feststellbar. In der Tabelle 4 wurde sie deshalb mit unter den Begriff Rarefizierung" eingereiht.

Diese Zeichen erhöhten Knochenabbaus haben bei älteren Menschen keine Bedeutung, sind physiologisch; dagegen sind sie bei jüngeren Menschen sicherlich unnormal, vielleicht ein Frühzeichen verminderten Knochenaufbaus. Bei 17 Patienten unter 4o Jahren mit entsprechenden Beschwerden, aber ohne einschlägige klinische und röntgenologische Veränderungen gab es diesen Befund 11 mal (s. Tabelle 6, S. 68).

Während lokale Vermehrung des Bindegewebes um kleine Knochenteile recht häufig vorkam, war die allgemeine Fibrosierung des Markes dagegen selten. Lakunäre Resorption durch Riesenzellen war nur in ganz wenigen Fällen und dann nur vereinzelt zu finden. Manchmal wurde die Resorption durch kleine, mehr spindelige oder dreieckige, ein- oder zweikernige Osteoklasten besorgt. Am häufigsten jedoch waren mehr oder weniger dicke, den Bälkchen anliegende Zellschichten für die Resorption verantwortlich. Sie hinterließ nicht nur glatte Flächen, sondern zuweilen auch flache Buchten an den betroffenen Bälkchen (Abb. 14-16).

Die osteoiden Säume lassen sich besser bei Azan-Färbung beurteilen. Sie treten hierbei durch ihre Blaufärbung deutlich hervor. Diese Säume erschienen einmal, wie von BARTELHEIMER und Mitarbeitern angegeben, als scharf begrenzte, dunkelblaue Ränder. Auf solchen Säumen sitzen flache Zellen mit dichten elliptischen Kernen. Es handelt sich offenbar um ruhende Osteoblasten.

K n o c h e n r e s o r p t i o n

Abb. 14:
Pat. F.H., 59 J.
Disseziierende Resorption mit lokaler Bindegewebsvermehrung und Riesenzellen (li.)
Seltener Befund!
HE., Abb.-Maßst. 1:8o

Abb. 15:
Pat. F.W., 52 J.
Resorption durch spindelförmige zweikernige Osteoklasten: sie hinterläßt flache Mulden
Nicht häufig!
HE., Abb.-Maßst. 1:16o

Abb. 16:
Pat. H.H., 52 J.
Resorption durch mehrschichtige, dem Knochen anliegende, einkernige Zellagen (re.unten): häufigster Befund!
Li. auch Resorption durch schräg einstrahlende Bindegewebsstränge
PAS., Abb.-Maßst. 1:16o

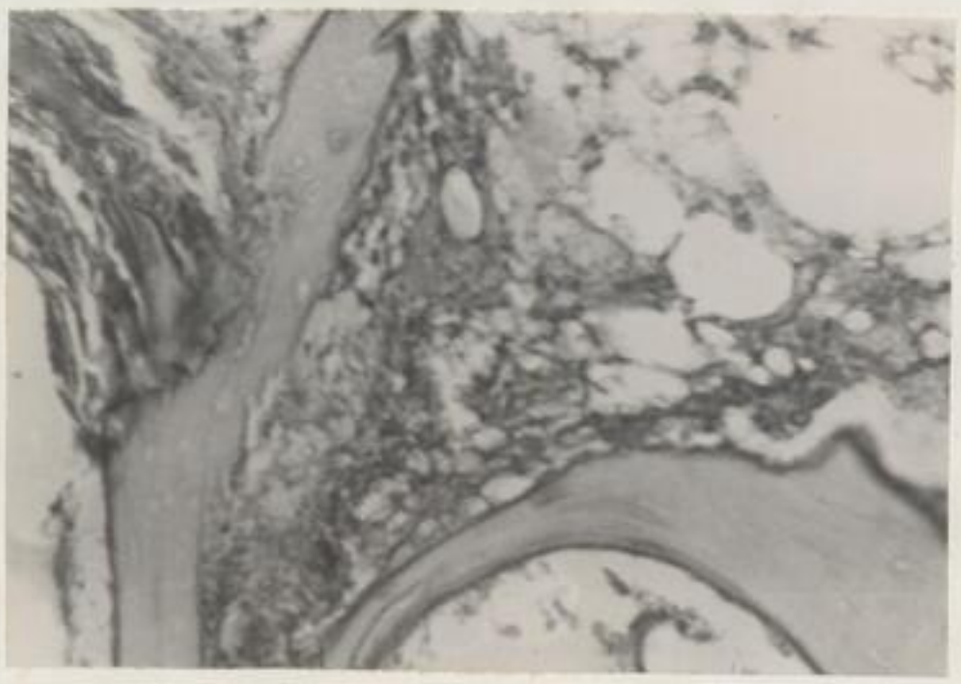

(PRITCHARD). An anderen Stellen aber, wo die Säume breiter werden, färben sie sich nach dem Markraum zu nicht dunkelblau, sondern mehr hellblau an. Auch ist ihre Begrenzung zum Markraum hin nicht immer ganz scharf. Solche breiten Säume sind mehr oder weniger dicht mit meist kubischen Zellen mit einem runden, aufgelockerten Kern mit einem deutlichen Kernkörperchen besetzt. An typischen Stellen ist die Längsachse der Zellen senkrecht zur Oberfläche der Bälkchen gerichtet, die Kerne liegen exzentrisch knochenfern (Abb.17). Nach PRITCHARD sind das die typischen morphologischen Kennzeichen für aktive, osteoid-produzierende Osteoblasten. Es gelang uns leider mit unserer Technik nicht, sie auch bei der PAS-Färbung eindeutig darzustellen und die mit der Zellaktivität parallel gehende Füllung mit PAS-positiven Granula (JACKSON und SMITH) nachzuweisen.

In manchen Präparaten gab es Stellen mit einem kontinuierlichen Übergang von den spindeligen ruhenden Osteoblasten zu den aktiven Osteoblasten mit großem blasigem Kern (Abb. 18). Solche Stellen vermehrten Knochenanbaus kamen isoliert in geringer Ausdehnung, aber auch allgemein vor.

Zuweilen traten blaue Ränder und Kappen ohne jeden Zellbesatz auf, einzelne Trümmer wiesen insgesamt eine deutliche, kräftige Blaufärbung auf, ohne daß sie etwa besonders dünn angeschnitten gewesen wären. Hierbei handelt es sich wohl um Stellen, an denen bereits verkalkt gewesener Knochen durch physiologisch-chemische Vorgänge demineralisiert wurde, sodaß sich damit seine Ultrastruktur grundlegend veränderte. Diese Auffassung deckt sich mit experimentellen Beobachtungen von HELLER-STEINBERG. Auch sie nimmt eine Depolymerisation der Mukopolysaccharide der Grundsubstanz im Verlauf der Knochenresorption an.

Osteoide Säume und Osteoblasten

Abb. 17:

Pat. B.R., 57 J.

Osteoider Saum (im Präparat blau, hier schwarz gefärbt) mit kubischen Zellen mit exzentrisch liegendem Kern (aktive Osteoblasten)

Azan, Abb.-Maßst. 1:160

Abb. 18:

Pat. A.P., 55 J.

Übergang von spindeligen, dichtkernigen ruhenden Osteoblasten auf dem schmalen Teil des osteoiden Saums (re. im Bild) zu kubisch geformten, locker rundkernigen aktiven Osteoblasten an breiten Stellen des osteoiden Saums (li. im Bild, in der Abbildung nicht deutlich)

Azan, Abb.-Maßst. 1:160

Veränderungen hinsichtlich der Anfärbbarkeit des Bälkchen-innern zeigen sich in mehr oder weniger feiner blauer Streifung der Grundsubstanz; in leichten Fällen nur in der Umgebung der Osteozytenlakunen, in schweren Fällen als regelrechte Streifung ganzer Bälkchenbezirke in einem Blau-lila-grau-Ton. Besonders stark war diese ziemlich scharf begrenzte, scheckige Färbung unter eindeutig pathologischen Verhältnissen, also z.B. bei einigen Fällen von Morbus Paget oder in einem anderen Falle, wo der fortschreitenden Kalkminderung ein später durch Sektion gesichertes, osteoklastisch metastasierendes, faszikuläres Thymuskarzinom zugrunde lag (s.Abb.5o, S.126).

Die Tabelle 3 gibt einen Überblick über das Verhalten der Ultrastruktur im gesamten Material.

Gleichmäßig rote Anfärbung des Knochens im Azanpräparat, also normale Ultrastrukturdichte, gab es 44 mal unter 135 verwertbaren Fällen, das sind 32%. Nur 4 davon mußten auf Grund der übrigen Kriterien, insbesondere der Vermehrung der osteoiden Säume, der Malazie zugerechnet werden. Die übrigen waren normale Befunde oder gehörten zur Osteoporose.

Mäßige Auflockerung der Ultrastruktur, die sich hauptsächlich auf die Corticalis beschränkte, gab es 31 mal (= 23%). Hierbei

Tab. 3: Verhalten der Ultrastruktur (135 Fälle)

Normale Ultrastrukturdichte	44	(= 32%)
Mäßige Auflockerung der Ultrastruktur (auf Corticalis beschränkt)	31	(= 23%)
Deutliche Auflockerung der Ultrastruktur	4o	(= 3o%)
Erhebliche Auflockerung der Ultrastruktur	2o	(= 15%)

überwogen eindeutig die mehr zur Osteomalazie gehörenden Formen.

Deutliche Auflockerung der Ultrastruktur, also blauflecki-ges Aussehen sowohl im Corticalis- sowie auch im Bälkchen-Inneren fand sich in 4o Fällen (= 3o%). Der Anteil der mit

vermehrten osteoiden Säumen einhergehenden und deshalb der Osteomalazie zugehörigen Fälle überwog auch hier, aber nicht so eindeutig. Hierbei war die Einordnung für Übergangsfälle schwierig.

Erhebliche Auflockerungen der Ultrastruktur, d.h. Blaufärbung von 1/4 bis 1/2 der Corticalis und Bälkchen, kam in 2o Fällen (=15%) vor. Davon gehörten 11 wegen der vermehrten Ausbildung der osteoiden Säume eindeutig zur Malazie.

Deutliche, ja z.T. sogar erhebliche Veränderungen der Ultrastrukturdichte machten also 45% des untersuchten Materials aus. Viele von ihnen waren schon auf Grund der deutlichen bis vermehrten Ausbildung der osteoiden Säume der Osteomalazie zuzuordnen. Aber auch ohne das Auftreten osteoider Säume kann die Ultrastrukturauflockerung gewissermaßen als erste Stufe eines Demineralisationsvorganges aufgefaßt werden (SCHMIDT-ROHDE, HELLER-STEINBERG).

Die Analyse des gesamten Materials hinsichtlich der morphologischen Kriterien ergab eine solche Fülle von Kombinationsmöglichkeiten, daß sich für die weiteren Untersuchungen die Beiziehung aller Gesichtspunkte als unmöglich erwies; sie mußten vorher irgendwie zusammengefaßt werden.

In 13o Fällen, bei denen alle Befunde eindeutig waren, wurden deshalb die wichtigsten morphologischen Kriterien tabellarisch zusammengestellt und danach eine Zuordnung der einzelnen Fälle zu den Grundformen der Osteopathie vorgenommen.

Für Einordnung in die Gruppe "Osteoporose" waren dabei entscheidend eine mehr oder weniger deutliche Rarefizierung und das praktische Fehlen von osteoiden Säumen.

Für "Osteomalazie" entschied vor allen Dingen das vermehrte Vorhandensein osteoider Säume.

Für"Osteodystrophie" wurde eine allgemeine Vermehrung des Bindegewebes im Markraum verlangt. Sie war aber selten hochgradig.

Tab. 4: Übersicht über 13o Biopsie-Ergebnisse

Rarefizierung	Osteoide Säume	Ultrastruktur-Auflockerung	Markfibrose	Osteopathie-Typ	Zahl der Fälle
Ø	+	Ø	Ø	normal	2
Ø	+	Ø	+	"	5
Ø	Ø	Ø	Ø	"	2
++	Ø	Ø	Ø	Porose	1
++	Ø	Ø	+	"	6
+++	Ø	Ø	Ø	"	4
+++	Ø	Ø	+	"	7
+++	Ø	+	Ø	"	3
+++	Ø	+	+	"	6
+++	Ø	+++	+	Misch-	4
+++	++	Ø	+	formen	8
+++	++	+	Ø	"	4
+++	++	+	+	"	16
Ø	Ø	+	Ø	"	2
Ø	Ø	+	+	"	5
Ø	Ø	+++	Ø	"	2
Ø	Ø	+++	+	"	3
Ø	++	+	Ø	"	11
Ø	++	+	+	"	14
+++	++	+++	+	"	2
Ø	++	+++	+	"	4
Ø	++	+++	Ø	"	2
Ø	+++	+	+	Malazie	3
Ø	+++	Ø	+	"	2
+++	+++	Ø	+	"	2
+++	+++	+	+	"	3
+++	++	+	+++	Mischfor-	1
+++	++	Ø	+++	men mit	1
+++	Ø	+++	+++	Dystrophie-	1
+++	Ø	+	+++	Charakter	1
Ø	++	+	+++	"	1
Ø	Ø	+	+++	"	1
Ø	Ø	Ø	+++	"	1

Ø fehlt + vorhanden ++ deutlich vorhanden +++ vermehrt

Verteilung der Osteopathieformen:

normal	9	=	7%
Osteoporose	27	=	21%
Osteomalazie	1o	=	8%
Osteodystrophie	7	=	5%
Mischformen	77	=	59%

Riesenzellen mit disseziierender Resorption gab es in diesen Präparaten überhaupt nicht, sodaß sie also gar nicht dem Vollbild der fibrösen Knochendystrophie entsprechen.
Für Befunde, die als normal bezeichnet wurden, waren fehlende Rarefizierung, normale Dichte der Ultrastruktur und das Vorhandensein dünner osteoider Säume Voraussetzung.
Die Aufstellung zeigt, daß selbst unter Hinzunahme kleiner Abweichungen vom Grundtyp die "reinen" Fälle selten sind:
Nur 9 sind normale Bicpsiebefunde. 27 Fälle wären bei weiter Auslegung der Porose zuzurechnen, 1o Fälle im selben Sinne der Osteomalazie und nur 7 selbst bei großzügigster Ausweitung des Begriffes der Osteodystrophie. Der größere Teil, 59%, sind Mischformen, die neben dem einen oder anderen typischen Kriterium auch solche anderer Osteopathieformen aufweisen.
Es kann also in der Praxis, wo ebenfalls die gravierenden Fälle selten sind, wie im vorliegenden Krankengut, häufig schwierig werden, beim einzelnen Patienten die exakte Diagnose in der einen oder anderen Richtung zu stellen. HEILMER hat also recht, wenn er für die Praxis die scharfe Trennung in Osteoporose und Malazie im pathologisch-anatomischen Sinne ablehnt. Es ist zweckmäßiger, den von BARTELHEIMER geprägten Oberbegriff der "kalzipenischen" oder "halipenischen Osteopathie" zu verwenden.
Hinsichtlich der Frage, in wie weit bei jüngeren Menschen, die über therapieresistente Rückenbeschwerden klagen, Osteopathien ursächlich beteiligt sein können, werden in der Literatur unterschiedliche Meinungen geäußert. Die einen sagen, man solle bei allen Rückenschmerzen jüngerer Menschen auch eine Osteopathie in die differentialdiagnostischen Überlegungen einbeziehen. Die anderen meinen, daß man gerade bei jüngeren Menschen

weniger an eine Osteopathie als vielmehr an destruierende Veränderungen entzündlicher oder neoplastischer Natur denken solle.

Zur Differentialdiagnose wird die Blutkörperchen-Senkungsreaktion herangezogen. Sicher läßt eine eindeutig hohe Blutsenkung immer die Möglichkeit eines malignen Prozesses offen, auch wenn der Tumor lange Zeit nicht gefunden werden kann, wie wir das in einem Falle selbst erlebten. Bei typischen Osteopathien müßte die Senkungsgeschwindigkeit immer normal sein. Tatsächlich sind aber Fälle mit mäßig erhöhter Blutkörperchen-Senkungsreaktion häufig. Wie die Tabelle 5 zeigt, betreffen sie alle

Tab. 5: B.S.R. und Biopsie-Befund bei 127 Fällen

	Gesamt-zahl	normal	Osteopathie - Typ			
			Porose	Malazie	Dystrophie	Mischform
B.S.R. normal	55	6	21	3	2	23
B.S.R. erhöht	72	4	21	7	7	33

Verhalten der B.S.R. bei 19 Patienten unter 4o Jahren:

B.S.R. normal	17
B.S.R. erhöht	2

Formen der Osteopathie. Auch LEISZA fand bei seinen Untersuchungen über die Behandlung der Osteoporose meist mäßig erhöhte Blutsenkungsreaktion, die sich auch unter der angewandten Behandlung nicht veränderte. Es muß offen gelassen werden, ob ein ursächlicher Zusammenhang zwischen der Osteopathie und der

Senkungsbeschleunigung besteht. Die Blutkörperchen-Senkungsreaktion ist ein unspezifischer und von vielen Faktoren abhängiger Vorgang, bei dem die Eiweißzusammensetzung des Serums eine wichtige Rolle spielt. Es wäre daher vielleicht ein Zusammenhang zwischen einer Senkungsbeschleunigung und einer Störung im Eiweißstoffwechsel, die ihrerseits auch zur Osteopathie führt, denkbar. Unter den bearbeiteten Fällen gab es 72 mal eine erhöhte Blutkörperchen-Senkungsreaktion, für die sich keine eindeutige andere Ursache finden ließ.

Tab. 6: <u>Biopsie-Ergebnisse bei jüngeren Patienten</u>

Gesamtzahl der Patienten unter 4o Jahren :	2o
davon hatten bereits klinisch oder röntgenologisch eindeutige Veränderungen (Fischwirbel):	3
davon hatten keine eindeutigen krankhaften Veränderungen :	17

Verhalten der Ultrastruktur bei diesen 17 Patienten:

normale Dichte	4
mäßige Auflockerung	8
starke Auflockerung	5

Beschaffenheit der Spongiosabälkchen bei diesen 17 Patienten

stark zertrümmert, viele leere Osteozytenlakunen, relativ wenig gut färbbare Kerne	:	4
nur starke Zersplitterung der Bälkchen	:	2
nur schlechte Ausbildung der Kerne, viel leere und weite Osteozytenlakunen	:	5

Osteopathie-Typ bei 2o jüngeren Patienten

normal	Porose	Malazie	Dystrophie	Mischform
3	6	o	1	1o

Von 2o Patienten, die im Alter unter 4o Jahren erstmals wegen Rückenschmerzen in Behandlung kamen, zeigten 3 bereits im Röntgenbild, einer sogar im äußeren Aussehen, erhebliche auf eine Osteopathie weisende Veränderungen.
Bei den übrigen 17 sahen wir bei insgesamt 11 die früher schon beschriebenen Zeichen der Knochenalterung bzw. des Knochentodes. 3 mal waren sie mit erheblicher Auflockerung der Ultrastruktur kombiniert. Die einzelnen Befunde sind in Tabelle 6 zusammengestellt. Insgesamt fiel auch bei den 17 jüngeren Patienten die Häufigkeit der Ultrastrukturauflockerung auf. Die 3 vorher ausgesonderten Fälle zeigten im Röntgenbild alle Kontrastminderung und Fischwirbelbildung. Bei einem von ihnen war die Ultrastruktur normal. Es fanden sich bei ihm keine osteoiden Säume, bei den beiden anderen war die Ultrastruktur hochgradig aufgelockert. Bei 1o von diesen 2o jüngeren Patienten bestanden Mischformen der

Osteopathie, nur in 3 Fällen war der Biopsiebefund annähernd normal.
Es können also sehr wohl auch bei jüngeren Menschen mit Rükkenschmerzen kalzipenische Osteopathien ursächlich mitspielen. Weitergehende Schlüsse erlaubt die relativ kleine Zahl nicht. Selbstverständlich müßten gleichzeitig vorhandene andere Krankheiten berücksichtigt und mit behandelt werden. So hatten 4 von unseren 2o Patienten eine leichte Scheuermann'sche Erkrankung.

Beschwerden.

Am Anfang der generalisierten metabolischen Knochenerkrankungen stehen uncharakteristische Erscheinungen. Häufig klagen die Patienten über dumpfe, rheumaähnliche, nicht exakt lokal zu begrenzende Schmerzen in der Lendenwirbelsäule und in der Kreuzgegend. Nach längerem Sitzen oder Stehen, aber auch im Liegen treten sie verstärkt auf. Viele erzählen, daß sie lange nicht die richtige, schmerzfreie Lage bekommen, wenn sie sich abends ins Bett legen. Auch polyneuritis-ähnliche Gliederschmerzen werden angegeben. Meist werden die Patienten auch unter dieser Diagnose mit mehr oder weniger eingreifenden physikalischen Maßnahmen und Wärme behandelt. Es kann dabei sogar zu einer vorübergehenden Besserung kommen. Die Gründe dafür werden später erörtert.
Bei unseren Patienten sind die Rückenschmerzen mit Abstand das führende Symptom; allerdings waren sie auch das wichtigste Kriterium für die Auswahl der Fälle (s.Tab. 7).
Gleich an zweiter Stelle stehen jedoch allgemeine Störungen,

bei denen man nicht ohne weiteres sofort an die Wirbelsäule denkt. Es wird über Schwäche, Schlappheit, leichte Erschöpfbarkeit, Müdigkeit, Antriebslosigkeit geklagt. Etwa 1/5 unserer

Tab. 7: Häufigkeit der Beschwerden

	Frauen	Männer	insgesamt
Zahl der untersuchten Fälle	11o	3o	14o
davon:			
Rückenschmerzen	1o7	28	135
Schwäche, Schlappheitsgefühl	2o	6	26
Schmerzen bei Stauchung	12	1	13
Kleiner-werden	11	-	11
Schmerzen zu Beginn der Bettruhe	9	-	9
Schmerzen bei plötzlichen Bewegungen	1	-	1
Knochenschmerzen entfernt von WS	-	1	1

Patienten machte diese Angaben. Aber auch hier mag z.T. eine willkürliche Auslese durch uns vorliegen, denn gerade bei Patienten mit solchen Klagen wollten wir ja die Verhältnisse an der Wirbelsäule studieren. Sehr leicht gelangen solche Menschen in den Ruf "psychogen überlagert" zu sein, weil weder klinisch, noch röntgenologisch, noch im Laboratorium schwerwiegende Befunde erhoben werden können.

Die Tabelle 8 gibt Auskunft über einige Werte, die wir bei 26 Patienten fanden, die solche unbestimmte Störungen des Allgeminbefindens aufwiesen. Ein Teil dieser Patienten stammt

aus der Gutachtertätigkeit. Bei fast allen ergab bereits das Röntgenbild einen Hinweis auf die Minderung des Kalkgehaltes.

Tab. 8: Objektive Befunde bei Patienten mit unbestimmten Allgemeinbeschwerden (Müdigkeit, Schlappheitsgefühl u.s.w.)

Gesamtzahl 26 (davon 6 Männer, 2o Frauen)

Röntgen:		Biopsie:	
Kontrastdichte normal	2	Rarefizierung	21
leicht vermindert	18	Ultrastrukturauflockerung	22
deutlich vermindert	6	Fehlen der osteoiden Säume	9
		Vermehrung der osteoiden Säume	4
Andere Veränderungen:			
Osteochondrose	12		
Skoliose	5		

Die Biopsie zeigte in den meisten Fällen Rarefizierung der Bälkchen und Ultrastrukturauflockerung. Unterschiedlich war das Verhalten der osteoiden Säume: neunmal fehlten sie ganz, viermal waren sie vermehrt. Der Phosphatspiegel war uncharakteristisch.

Schwierig wird die Beurteilung dadurch, daß es sich meist um leptosome, ohnehin zur Muskel- und Bänderschwäche neigende Typen handelt. Bei vielen von ihnen waren auch andere Veränderungen der Wirbelsäule nachweisbar, wie mäßige Osteochondrose und Skoliosen. Es ergibt sich eine deutliche Parallele zu den in

der Einleitung beschriebenen Untersuchungen von SCHANZ. Meist haben diese Patienten bereits eine längere Serie erfolgloser Behandlungsversuche hinter sich. Der Erfolg einer auf die Knochensubstanz gerichteten Therapie läßt manchmal die Diagnose sichern, wie der Fall des Patienten P.W. zeigt (s.S.1o3).

Die nächsthäufigen Beschwerden bei unseren Patienten sind Schmerzen bei Stauchung der Wirbelsäule. Im Alltag kommt das beim Treppabsteigen, beim Verfehlen einer Bordkante, beim Absteigen von der Straßenbahn vor. Meist sind sich die Patienten dieser Beschwerden nicht sehr bewußt, man muß sie danach fragen. Solche Stauchungsschmerzen gelten als typisch für die Osteomalazie. Die Schmerzempfindlichkeit soll dabei so groß sein, daß die leiseste Erschütterung des Bettes dem darinliegenden Kranken unerträgliche Schmerzen bereitet. Derart extreme Fälle gab es in unserem Krankengut nicht, wir sehen Stauchungsschmerzen aber auch ohne ausgesprochene Malaziezeichen.

Andere Beschwerden stellen sich erst später ein, wenn an der Wirbelsäule schon deutliche, z.T. sogar schwerwiegende Veränderungen eingetreten sind. So kommen die Patienten oft mit der Angabe, daß sie krummer und kleiner geworden seien. Frauen fällt auf, daß sie ihre Röcke kürzer machen müssen. Ursache sind Deformierungen der Wirbelkörper, die zu einer Verstärkung der Brustkyphose führen. Jetzt treten auch Schmerzen auf, die als Wurzelreizerscheinungen gedeutet werden müssen: sie haben den Charakter einer Intercostalneuralgie oder einer Ischias. Bei plötzlichen Bewegungen gibt es heftigste Stiche, die als Hexenschuß aufgefaßt werden. So sind auch die häufigsten Fehl-

deutungen Rheuma, Ischias und Lumbago.

Die Differentialdiagnose ist tatsächlich schwer, weil bei diesen Menschen oft bereits Abnützungserscheinungen an der Wirbelsäule gleichzeitig vorhanden sind. Bricht ein Wirbelkörper spontan, ohne adäquates Trauma, vielleicht nur durch eine plötzliche Muskelanspannung, zusammen, so gibt es heftigste, ausstrahlende, atembeklemmende Schmerzen. Die Patienten können dann schockiert und blaß aussehen, sodaß man an eine Angina pectoris denkt.

Objektive Krankheitszeichen.

Häufigstes objektives Krankheitszeichen bei unseren Patienten waren Schmerzen beim Beklopfen, bei Druck oder bei seitlichen Rüttelbewegungen an den Dornfortsätzen. Solche Schmerzen werden allgemein als typisch für Osteomalazie beschrieben, wir fanden sie aber auch bei Osteopathien, die mehr dem Typ der Osteoporose entsprachen (s. Tabelle 9).

Tab. 9:

Von 83 Patienten mit Knochen-Klopf- und -Druckschmerz zeigten

13	annähernd normale Biopsiebefunde
26	Befunde mehr im Sinne der Osteoporose
19	" " " " " Osteomalazie
25	" " " " von Mischformen

Ein weiterer, sehr häufiger Befund war das Verschwinden der Lendenlordose. Die Lendenwirbelsäule ist dann flach, durch Anspannung der paravertebralen Muskulatur gewinnt die ganze Rückenpartie ein brett- oder schildartiges Aussehen. Es handelt sich um eine muskuläre Schonhaltung, wie man sie auch bei ganz andersartigen Wirbelsäulen-Erkrankungen finden kann. Auch beim Vorwärtsbeugen bleibt die Lendenwirbelsäule gerade.
In vielen Fällen wird die gerade Haltung der Lendenwirbelsäule nach oben ergänzt durch eine Verstärkung der physiologischen Brustkyphose. Diese ist wesentlich für das Kleinerwerden der

Abb. 19:
Pat. A.E., 53 J.
Flache Lendenwirbelsäule mit Hartspann der Rückenstrecker, keine Umkrümmung beim Vorwärtsbeugen. Vermehrte Brustkyphose
histologisch: Mischform

Patienten verantwortlich. Die Brustwirbelsäule kann dadurch so kurz werden, daß die unteren Rippen in das Becken eingestaucht werden, eine Quelle zusätzlicher Schmerzen.
In schweren Fällen haben wir dann einen ganz charakteristischen Habitus: kleiner, leicht vornüber gebeugter Rumpf bei relativ langen Extremitäten, ziemlich unbewegliche Wirbelsäule, kugelförmige Vorwölbung des Bauches mit einer typischen Querfalte

oberhalb des Nabels. Ihr entsprechen am Rücken schräge Falten vom Beckenkamm zur Wirbelsäule hin.

Abb. 2o und 2I:
Pat. K.B., 39 J.
Typischer Habitus bei schweren Osteopathien mit ausgedehnten Wirbeldeformierungen: Verkürzung des Rumpfes, quere Bauch-, schräge Rückenfalten (Rö. s.Abb. 24)

Schmerzen bei Längsstauchung der Wirbelsäule, ausgelöst durch Herabfallenlassen auf die Hacken aus dem Zehenstand oder durch Muskeldruck beim Heben der gestreckten Arme gegen Widerstand waren nicht so häufig. Die spongiosareichen Rippen werden ebenfalls frühzeitig von der Osteopathie betroffen, in manchen Fällen sogar vor der Wirbelsäule. Deshalb gibt es auch am Brustkorb einige hinweisende Krankheitszeichen. So fühlt man bei Druck auf die Rippen, besonders gut an den obersten Rippen in der Medioclavicularlinie zu prüfen, ein deutliches Nachgeben

(Rippenfedern). In einzelnen schweren Fällen hatte man fast den Eindruck, als ob die Corticalis lokal eingedrückt würde. Auch Schmerzen bei seitlicher Kompression des Thorax waren ähnlich häufig.

Röntgenuntersuchung.

Für die grobe Beurteilung der Kalkdichte der Wirbelsäule erwies sich das seitliche Bild der Lendenwirbelsäule am aufschlußreichsten, freilich mit vielen Einschränkungen! Ungenügende Aufnahmetechnik, besonders zu geringe Kilo-Voltzahl bei leistungsschwachen Apparaten, geben flaue Aufnahmen, die keine Beurteilung erlauben. Dasselbe Ergebnis kann man trotz richtiger Technik bei sehr fettleibigen Patienten haben. Hier gibt aber der trotz allgemeiner Flauheit immer noch erkennbare Unterschied zwischen der Wirbelkörperumrandung, welche relativ scharf erscheint, gegenüber dem kontrastarmen Wirbelkörper-Inneren einen Hinweis, denn die Corticalis wird bei den Osteopathien immer weniger stark abgebaut als die Spongiosa. Bei osteomalazischen Veränderungen hilft dieser Gesichtspunkt nicht weiter, denn hierbei ist die allgemeine Kontrastarmut gerade charakteristisch.

Wir fanden bei unseren 14o Patienten 21 mal keine Veränderung der Schattenintensität; 95 mal waren geringe Minderungen, 24 mal deutliche Herabsetzung der Schattendichte der Wirbelkörper zu erkennen. Die Struktur der einzelnen Wirbelkörper war in der ersten Gruppe meist unauffällig, während in den anderen beiden Gruppen mehr strähnige oder mehr verwaschene Knochenzeichnung vorkam.

Die Verwaschenheit, bei der man also die feine Trabekelzeichnung

im Inneren und auch die äußeren Konturen des Wirbels nicht mehr eindeutig erkennen kann, wird allgemein als ein Zeichen der

Abb. 22:
Pat. B.R., 57 J.
Kontrastminderung der Wirbelkörper, Abschlußplatten treten stark hervor. Strähnige Struktur
Histologisch: Mischform

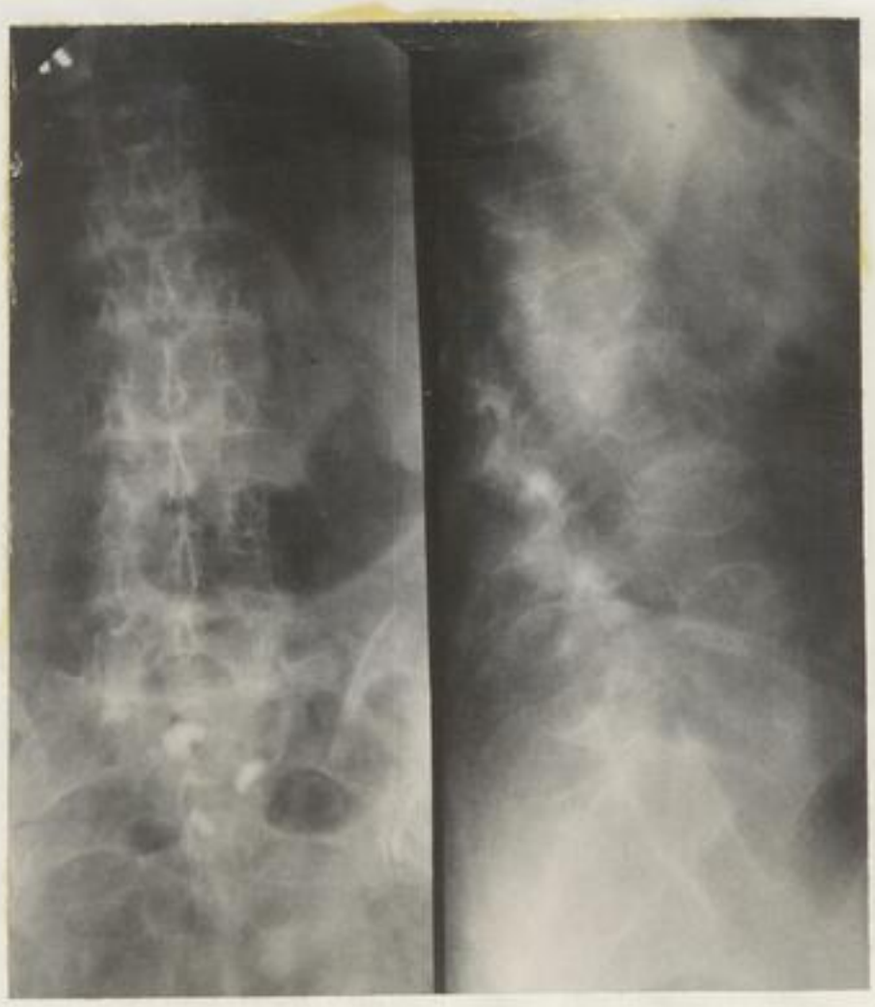

Abb. 23:
Pat. M.L., 6o J.
Erhebliche Herabsetzung der Schattenintensität der WS. Starke Verwaschenheit
Histologisch: Osteodystrophie mit malazischer Komponente

Osteomalazie angesehen. Die Punktionsergebnisse bei den betreffenden Fällen wiesen aber für einen beachtlichen Teil auch auf das Vorliegen mehr porotischer Krankheitsbilder hin.
Umgekehrt soll strähnige Struktur, also Betonung der längsverlaufenden Spongioseplatten bei Verschwinden der querlaufenden Verstrebungen ein röntgenologisches Charakteristikum der Osteoporose sein. Wir sahen solche Röntgenbilder aber auch genau so häufig bei mehr auf Malazie weisenden Osteopathien und bei den Mischformen.

Übersicht über Beziehungen zwischen Veränderungen im Röntgenbild und Biopsiebefund

Verminderung der Kalkdichte im Röntgenbild	Keine 21 (= 15 %)				gering 95 (= 68 %)				deutlich 24 (= 17 %)			
Knochenstruktur												
unauffällig	16				14							
strähnig		1				50			7			
verwaschen			2				25			9		
nicht verwertbar				2				6				8
Deformierungen												
keine	13	1	–		8	32	13	3	1	1	1	
Keilwirbel	1	–	1		2	6	6	–	1	6	2	
Fischwirbel	1	–	1		4	11	6	–	5	–	4	
Kombination beider	1	–	–		–	1	–	2	–	2		–
Osteopathie Typ												
normal	3 1	– –	–		3 –	– 1	– –	–	– –	– 1	– –	– – –
mehr Osteoporose	6 –	1 –	–		2 1	1 13	3 2	1 4	2 2	1	– –	– – 3 – – 1 1
" Osteomalazie	– –	– –	–		– –	1 3	1 1	– 2	– 1	–	– –	– – 1 – – – 1
" Osteodystrophie	– –	– –	–		– –	– 2	– –	– 3	1 –	–	– 1	– – – – 1 – – 1
Mischformen	4 –	– 1	1	2	3 1	2 13	2 7	– 4	3 3	2	2 –	1 4 1 2 1 1 1 1

Die Tabelle 1o gibt eine detaillierte Gesamtübersicht über die Beziehungen zwischen den Veränderungen im Röntgenbild hinsichtlich Kalkdichte, Knochenstruktur, Deformierungen und dem Biopsiebefund.

Strähnige Knochenzeichnung kann auch ein Ausdruck der Ausheilung sein. Denn bei der Osteoporose des älteren Menschen ist ja die Fähigkeit, völlig neue Knochensubstanz zu bilden, verlorengegangen. Es kann nur dort noch angebaut werden, wo schon welcher vorhanden ist. Das führt zu einer Verstärkung der senkrecht laufenden Knochenzüge (JESSERER).

Die Herabsetzung der Tragfähigkeit des einzelnen Wirbels bei gleichbleibender oder erhöhter äußerer Beanspruchung kann zu verschiedenen Formveränderungen führen. Solange die Bandscheiben ihre Elastizität und Expansionskraft bewahrt haben, werden die angrenzenden Wirbelabschlußplatten eingedellt, bei starker Ausprägung dieser Deformität reden wir von Fischwirbelbildung.

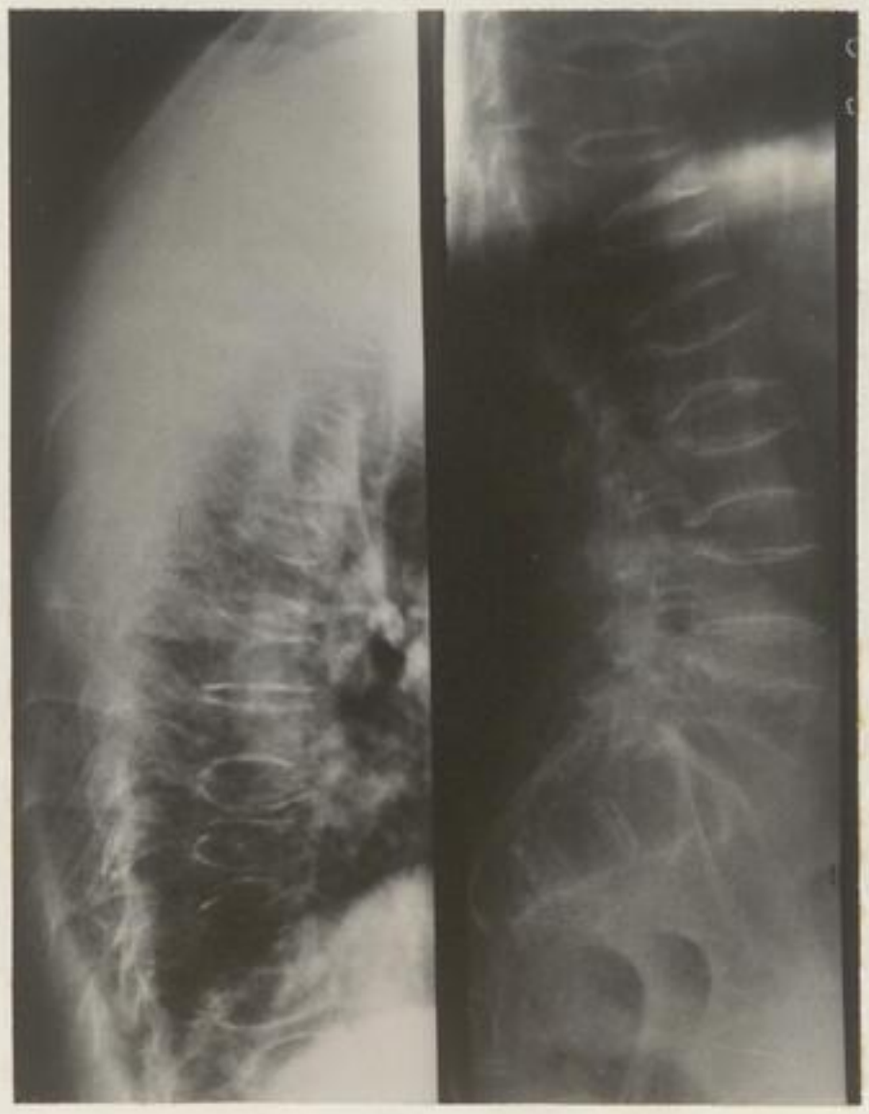

Abb. 24:
Pat. K.B. (ders.wie Abb.2o)

Ausgedehnte Fisch- und Keilwirbelbildung bei einer Osteopathie vom Mischtyp. Knochenstruktur strähnig.

Sind die Bandscheiben jedoch unelastisch geworden, so kommt es im Verein mit der vermehrten Brustkrümmung zu Zusammenbrüchen an der ventralen Wirbelkörperseite, es entstehen Keilwirbel. Oder der Wirbelkörper sintert im Ganzen zusammen: wir haben Plattwirbel vor uns.

Von manchen Autoren wird die Fischwirbelform ebenfalls als Charakteristikum der Osteomalazie beschrieben. Wir konnten das an unserem Krankengut nicht bestätigen. Auch bei osteoporotischen Veränderungen kommen mehr oder weniger starke Eindellungen der Wirbelabschlußplatten vor. Zwischen röntgenologischer Kontrastdichte, Knochenstruktur und Art der Deformität bestand keine Übereinstimmung.

Bei der Bildung leichter Keilformen muß aber auch an das gleichzeitige Vorliegen einer Scheuermann'schen Erkrankung gedacht werden. Im jugendlichen Alter mag die Abgrenzung derartiger Keilwirbel noch einigermaßen möglich sein. Bei älteren Menschen ist aber die Unterscheidung zwischen Keilwirbeln infolge Scheuermann'scher Erkrankung und solchen infolge Osteoporose kaum noch möglich. Erschwert wird die Unterscheidung noch dadurch, daß manche Autoren osteoporotische Vorgänge unklarer Genese bei der Scheuermann'schen Erkrankung beschreiben.

Einer besonderen Besprechung bedürfen jene 3 Fälle in der Tabelle lo, bei denen trotz normalen Biopsiebefundes dennoch Wirbeldeformierungen bestehen. Bei dem ersten in der Kolumne der unverminderten Kalkdichte handelt es sich um einen 16-jährigen Jungen mit einer Adoleszentenkyphose. Bei dem zweiten in der Kolumne der geringen Kontrastverminderung sind die Eindellungen der Abschlußplatten nur gering. Bei dem letzten in der Kolumne der deutlichen Kalkverminderung handelt es sich um eine 57-jäh-

rige Frau, bei der der histologische Befund bereits an der Grenze zur Osteoporose steht.
Eindellungen der Wirbelabschlußplatten waren auch in höheren Altersgruppen noch relativ häufig. Unter 15 Patienten über 65 Jahre wurde 1o mal Fischwirbelbildung beobachtet. Vergegenwärtigt man sich die Pathogenese dieser Deformierung, so müßte der Erkrankungsbeginn mit Herabsetzung der Widerstandsfähigkeit der

Tab. 11: Fischwirbel und Alter

Alter	Fälle mit Fischwirbelbildung	Gesamtzahl der Fälle
unter 4o Jahren	5	2o
4o - 5o Jahre	11	37
51 - 65 Jahre	15	68
über 65 Jahre	1o	15
insgesamt	41	14o

Wirbelkörper in diesen Fällen entweder sehr weit, 15 Jahre und mehr, zurückliegen, oder es handelt sich um Individuen, bei denen die Bandscheiben ungewöhnlich lange ihre Elastizität bewahrt hätten.
In der Literatur wird oft angegeben, daß halipenische Osteopathien und Spondylosis deformans selten zusammen aufträten. Vielleicht gilt das für hochgradige Krankheitsbilder. Bei unseren 119 Fällen, bei denen das Röntgenbild eine Minderung des Kalkgehaltes erkennen ließ, gab es in 4o%-deutliche spondylotische

Veränderungen. Unter diesen 47 Patienten waren allerdings 21,

Tab. 12: Spondylose und Osteopathie

Verminderung der Kalkdichte im Röntgenbild: 119
davon Spondylosis def.: 47 (=40%)
(davon gleichzeitig Scheuermann: 21)

Biopsie-Befund bei diesen 47 Fällen :

normal	Osteoporose	Osteomalazie	Osteodystrophie	Mischformen
1	17	3	3	23

bei denen gleichzeitig eine Osteochondrose oder eine Scheuermann'sche Erkrankung bestand, erkenntlich an dem welligen Verlauf der Abschlußplatten und an dem Auftreten Schmorl'scher Knorpelknötchen. Hauptsächlich gehörten diese 47 Fälle mit Kalksalzverarmung und gleichzeitiger Spondylose den Osteopathien vom Typ der Osteoporose (17) und den Mischformen (23) an.

Laboruntersuchungen.

Veränderungen des Serum-Kalzium- und Serum-Phosphorspiegels waren ziemlich selten und nicht hochgradig. Der Vergleich mit den dabei vorkommenden Biopsie-Ergebnissen zeigte, daß sie - wenigstens beim vorliegenden Material - in der Diagnostik

nicht weiterhalfen.

Tab. 13: Übersicht über das Verhalten der Blutmineralwerte		
	Kalzium (normal 9-11 mg%)	Anorg. Phosphor (normal 2-4,5 mg%)
normal	113	111
erhöht	5	8
erniedrigt	8	7
Gesamtzahl	126	126

Auch Veränderungen der Phosphataseaktivität waren nicht häufig. Deutliche Erhöhung der alkalischen Phosphatase gab es z.B. nur in acht, erniedrigte Werte nur in vier Fällen. Man hat allerdings den Eindruck, daß bei älteren Menschen die Werte an der oberen Grenze der angegebenen Norm als Ausdruck einer hinreichenden, dem Durchschnitt gegenüber sogar erhöhten Osteoblastentätigkeit gelten können.
Die Tabelle 14 gibt einen Überblick über das Verhalten der alkalischen Phosphatase bei den einzelnen Osteopathieformen. Es läßt sich daraus ablesen, daß auch bei einem erhöhten Phosphatasewert einmal eine Osteoporose und bei normalen Werten auch eine Osteomalazie, immer aber Mischformen vorliegen können.

Angaben über das Verhalten der sauren Phosphatase bei generalisierten Knochenveränderungen werden in der Literatur selten gemacht. Bekannt ist die deutliche Erhöhung der sauren Phos-

phataseaktivität bei Tumoren, die in Knochen oder Leber metastasieren (Prostata-Ca, Mamma-Ca, Bronchial-Ca, Hypernephrom).

Tab. 14: Alkalische Phosphatase und Biopsiebefund
(126 Fälle)

	Verhalten der alkalischen Phosphatase			
Zuordnung zu einem Osteopathietyp entsprechend histologischem Befund	normal (3-7 KAE)	hoch normal (über 7 bis 13 KAE)	erhöht (über 13 KAE)	erniedrigt (unter 3 KAE)
	84	30	8	4
normal	9	1	-	-
mehr Osteoporose	27	7	1	2
mehr Osteomalazie	5	4	-	-
mehr Osteodystrophie	6	2	1	-
Mischformen	37	16	6	2

ROSENMUND fand erhöhte Werte auch bei Leberzirrhose, Magenulkus und Nephropathie. Leicht erhöhte Werte sollen nach HELLNER auch bei Osteomalazie und Rachitis, nach GEMBALA auch bei Osteopsythrose vorkommen. Starke Erhöhung wurde auch bei Morbus Paget gefunden.

Unsere Ergebnisse sind in der Tabelle 15 zusammengestellt. Veränderungen sind im Ganzen gesehen etwas häufiger, zeigen aber

kein typisches Verhalten. So war bei der Osteoporose die saure Phosphatase hauptsächlich normal; aber auch erhöhte und erniedrigte

Tab. 15: Saure Phosphatase und Biopsie-Befund (125 Fälle)

	Verhalten der sauren Phosphatase			
Zuordnung zu einem Osteopathietyp entspr. histol. Befund	normal (1-3 GE) 88	mäßig erhöht (bis 4,5 GE) 17	erhöht (über 4,5 GE) 5	erniedrigt (unter 1 GE) 15
normal	8	1	-	1
mehr Osteoporose	26	6	1	5
mehr Osteomalazie	6	-	-	2
mehr Osteodystrophie	4	-	-	4
Mischformen	41	1o	4	3

Werte kamen vor. Keine Erhöhung der sauren Phosphataseaktivität gab es in der zahlenmäßig allerdings kleinen Gruppe der Osteomalazie und Osteodystrophie.

Bedeutung von Resorptionsstörungen.

Störungen im Bereich des ganzen Verdauungskanals können sowohl die Eiweißaufnahme wie auch den Mineralstoffwechsel beeinträchtigen. Das gilt sowohl von Erkrankungen des Darmes selbst wie

auch von Erkrankungen des Magens, der Leber oder des Pankreas. In der Gruppe "Resorptionsstörungen" sind deshalb alle diejenigen Fälle zusammengefaßt, deren Anamnese oder klinische Untersuchung eine ernste Störung in diesem Bereich erkennen ließ. Es handelte sich um Patienten, die einen oder mehrere längere Krankenhausaufenthalte wegen chronischer Gastritis, wegen Achylie oder zum Zwecke der Operation (Cholezystektomie, Magenresektion) durchgemacht hatten, ferner solche, bei denen die Untersuchung

Tab. 16: Bedeutung der Resorptionsstörungen

Gesamtzahl der untersuchten Patienten: 14o
davon Angaben über Resorptionsstörungen: 67 (=48%)

Verhalten der Ultrastruktur bei diesen 67 Fällen :

normale Dichte	37
mäßige Auflockerung	22
starke Auflockerung	8

Histologisch entsprechen diese Fälle folgenden Osteopathieformen:

annähernd normaler Befund	weitgehend Osteoporose	mehr Osteomalazie	mehr Osteodystrophie	Mischformen
5	22	6	3	31

abnorme Leberwerte ergab, oder solche, die dauernd diät leben mußten und bei Diätfehlern Beschwerden bekamen. Diese Gruppe ist ziemlich groß, nämlich 67 von 14o Fällen. Das sind 48%. Davon waren 57 Frauen und 1o Männer.

Fast die Hälfte von ihnen, nämlich 31, zeigten einen Mischtyp der Osteopathie; ein Drittel, nämlich 22, hatten mehr porotische Veränderungen, während normale Biopsiebefunde und malaziebähnliche etwa in der gleichen geringen Größenordnung waren. Auch hier konnte die weitere Analyse der Fälle hinsichtlich des Verhaltens der Laborwerte und des Röntgenbildes keine eindeutigen Beziehungen aufdecken.
Es interessierte noch, wie weit deutliche Auflockerungen der Ultrastruktur bei Kranken mit Resorptionsstörungen auftreten. Sie bestanden in 3o Fällen, also knapp in der Hälfte des Materials.

Osteopathie und Menopause.

Beziehungen zwischen Knochenstoffwechsel und der Eierstocktätigkeit sind seit ALBRIGHT's Veröffentlichungen in den Jahren 194o und 1943 bekannt. Er nahm zunächst einen direkten, ursächlichen Zusammenhang zwischen dem Aufhören der Ovarialfunktion und der Wirbelsäulenentkalkung an und setzte ihn in Analogie zu den rhythmischen Veränderungen des Kalkgehalts der Knochen, wie sie während der Legetätigkeit bei Vögeln beobachtet werden. Er prägte den Begriff der "postmenopausal osteoporosis". Seine Auffassung fand großen Widerhall. Es stellten sich jedoch einige Tatsachen heraus, die nicht mit seiner Konzeption vereinbar waren. Die Osteoporose tritt nämlich niemals unmittelbar nach dem Sistieren der Ovarialfunktion auf. Es besteht immer eine Pause von mehreren Jahren zwischen der letzten Menstruation und dem Auftreten der Osteopathie. Ihre Dauer wird

unterschiedlich zwischen 5 und 12 Jahren angegeben (BARTEIHEIMER, ALBRIGHT). Dabei ist auffällig, daß dieses Intervall relativ klein ist beim physiologischen Ausbleiben der Menstruation zwischen 4o und 5o Jahren, während die Pause ziemlich groß ist, wenn die Menstruation durch ärztlichen Eingriff (Totaloperation, Röntgenkastration) in jüngeren Jahren abrupt abgebrochen wird. Man würde eigentlich eher das Gegenteil vermuten. Das Lebensalter spielt also ganz offensichtlich eine Rolle.

Dasselbe gilt auch vom männlichen Geschlecht, denn auch hier gibt es ähnliche Osteopathien, ganz entgegen der Albright'schen Konzeption (NOWAKOWSKI u. GADERMANN). SCHMITT-ROHDE berichtet von einem Patienten, bei dem im Alter von 22 Jahren ein totaler Hodenverlust eintrat, bei dem die Osteopathie aber erst mit 55 Jahren manifest wurde. ALBRIGHT revidierte deshalb seine ursprüngliche Auffassung dahingehend, daß es im Körper zwei Wirkstoffgruppen geben müsse, von denen die eine die Osteoblastentätigkeit anregt, während die andere sie hemmt.

Zu der ersten Gruppe gehören die Androgene, die Oestrogene und das anabole N-(Stickstoff-)Hormon der Nebennierenrinde. Als Gegenspieler tritt das antianabole S-(Sugar-)Hormon der Nebennierenrinde auf. Während der Geschlechtsreife stehen beide Hormone im Gleichgewicht, mit dem Nachlassen der Geschlechtsdrüsentätigkeit gewinnt das antianabole S-Hormon das Übergewicht. Obwohl diese Hypothese durchaus noch nicht in allen Einzelheiten bewiesen ist, so hat sie doch weite Anerkennung und eine praktische Bestätigung durch den Erfolg der Steroidbehandlung gefunden. SCHMITT-ROHDE konnte im Fall seines Spätkastraten den Erfolg der Testosteronbehandlung durch die Knochenpunktion erstmalig beim Menschen auch histologisch beweisen.

Deshalb sollen auch bei unseren weiblichen Patienten die Beziehungen zwischen Menopause und Osteopathie überprüft werden.
Von einer Gesamtzahl von 11o Frauen waren 92 in der Menopause.

Tab. 17 : Übersicht über Zahl und altersmäßige Aufgliederung der Frauen in der Menopause

Gesamtzahl der behandelten Frauen : 11o

davon bereits in der Menopause: 92

Diese war durch gynäkologischen Eingriff verursacht bei : 26

Verteilung der Altersgruppen:

I. Von insgesamt 7 Frauen unter 4o Jahren (bei Behandlungsaufnahme) verwertbar 7

davon bereits in Menopause: 1
davon durch gynäkolog.Maßnahmen : 1

letzte Periode lag bis 5 Jahre zurück: 1

II. Von insgesamt 33 Frauen zwischen 4o und 5o Jahren verwertbar 31

davon bereits in Menopause 22
davon durch gynäkolog.Maßnahmen: 12

letzte Periode bis 5 J. zurück: 12 (gyn.Maßn.5)
" "mehr als 5 J. " : 1o (" " 7)

III. Von insgesamt 7o Frauen über 5o Jahre verwertbar 7o

davon in Menopause 69
davon durch gynäkol.Maßnahmen 13

letzte Periode bis 5 J. zurück: 14 (gyn.Maßn. Ø)
" " mehr als 5 J. " 55 (" " 13)

Bei 26 von ihnen, also einem knappen Drittel, war die Menopause direkt durch einen gynäkologischen Eingriff, meist Totaloperationen, verursacht worden. Unter den 7 jüngeren Frauen unter 4o Jahren war nur eine, die bereits die Periode verloren hatte, und zwar durch gynäkologische Operation. Diese lag weniger als 5 Jahre zurück.

Unter 31 verwertbaren Fällen, die zwischen 4o und 5o Jahren die Klinik aufsuchten, waren 22 amenorrhoisch, davon 12 durch gynäkologische Eingriffe. Bei 1o dieser Frauen lag der Beginn der Menopause über 5 Jahre zurück; bei einer war die Menopause mit 23 Jahren eingetreten.

Unter den 7o Frauen im Alter über 5o Jahren bei Aufnahme der Behandlung waren 69 in der Menopause. Deren Beginn lag bei 14 Patientinnen weniger als 5 Jahre zurück, bei 55 über 5 Jahre. 5 von ihnen hatten die Menstruation in relativ jungen Jahren durch gynäkologische Operation verloren. Insgesamt waren in dieser Gruppe 13 mal Totaloperationen mit nachfolgender Menopause vorgenommen worden.

Der Anteil der Frauen ohne ausreichende Ovarialfunktion ist also außerordentlich hoch. Frauen in der Menopause jenseits der 5o machen genau die Hälfte unseres Untersuchungsgutes aus. Das unterstreicht die große praktische Bedeutung der Involutionsosteoporose bei der Frau.

Im allgemeinen wird diese Osteoporose als typische Osteoblasten-Osteoporose beschrieben. D.h. man nimmt an, daß infolge mangelnder Stimulierung der Osteoblastentätigkeit zur Matrixbildung nur die Bälkchen rarefiziert seien, während die Mineralisationsvorgänge ungestört weitergingen. SCHMITT-ROHDE hatte aber bei dem Spätkastraten erhebliche Auflockerung der Ultrastruktur gefunden. Deshalb wurden unsere Fälle auf Grund

Tab. 18 : Histologische Befunde bei menopausischen Frauen

Altersgruppe	Dauer der Menopause (seit Behandlungs-Beginn	Zahl der Fälle	Ultrastruktur				Osteoide Säume			Rarefizierung			Typ der Osteopathie					Zusätzliche Faktoren	
			normal	mäßige Auflockerung	erhebliche Auflockerung	nicht verwertbar	fehlen	vorhanden	vermehrt	keine	deutlich	nicht verwertbar	normal	Porose	Malazie	Dystrophie	Mischform	Resorptionsstörungen	andere Erkrankungen (Niere, Tbc, Schilddrüse)
unter 40 Jahren	bis 5 J.	1	1	0	0	0	0	1	0	1	0	0	1	0	0	0	0	1	0
40 bis 50 Jahre	bis 5 J.	12	4	6	0	2	6	5	1	3	9	0	0	7	1	0	4	7	3
	länger als 5 J.	10	0	7	3	0	4	5	1	4	5	1	1	4	2	0	3	8	1
über 50 Jahre	bis 5 J.	14	1	10	3	0	5	8	1	7	7	0	0	3	0	2	9	8	1
	länger als 5 J.	55	20	29	5	1	17	34	4	19	32	4	2	14	6	2	31	30	2
Insgesamt		92	26	52	11	3	32	53	7	34	53	5	4	28	9	4	47	54	7

der Biopsiebefunde weiter analysiert. In Tabelle 18 sind das Verhalten der Ultrastruktur, die Ausbildung der osteoiden Säume und der Grad der Rarefizierung der Knochenbälkchen zusammengestellt.

Auch hier sind wieder die einzelnen Charakteristika recht unterschiedlich verteilt, sodaß sich keine eindeutigen Gruppen herausschälen. Auflockerungen der Ultrastruktur finden sich aber in 2/3 aller Fälle. Durch Einordnung in die entsprechende Osteopathieform ergibt sich folgendes Bild: Nur in 4 Fällen bestand keine Osteopathie. Osteoporose-ähnliche Fälle machten etwa 1/3 aus. Die Mischformen, bei denen sowohl Züge der Osteoporose wie auch der Osteomalazie gemeinsam vorkamen, waren aber am häufigsten (47 von 92).

Unterschiede zwischen den einzelnen Altersgruppen waren nicht feststellbar. Daß die eine Frau, bei der die künstliche Menopause bereits vor dem 4o. Lebensjahr eingetreten war, einen völlig normalen Biopsiebefund aufwies, entsprach den allgemeinen Erfahrungen. Es vergeht in solchen Fällen immer ein längerer Zeitraum von mehr als 5 Jahren, ehe die Osteopathie manifest wird. Auffallend häufig waren gleichzeitige Störungen im Bereich des Verdauungsapparates, in der Tabelle als Resorptionsstörungen bezeichnet.

Behandlung.

I. Medikamentöse Behandlung

Vitamin D ist dasjenige Medikament, dessen Wirkung auf den Mineralstoffwechsel von der kindlichen Rachitis her allgemein

und am längsten bekannt ist. Auch heute noch wird es deshalb manchmal fast automatisch verordnet, sobald das Röntgenbild eine Verminderung der Strahlenintensität des Knochens zeigt. Es wird fälschlicherweise der verminderte Kontrast im Röntgenbild mit einem allgemeinen Kalkmangel gleichgesetzt. Denn Vitamin D fördert den Mineralisationsvorgang von der Resorption des Kalziums im Darm bis zur Einlagerung in die Grundsubstanz. Nur bei Störungen der Mineralisation, also bei Rachitis und Osteomalazie ist es das Mittel der Wahl.

Bei reinen Osteoporosen, wenn also der Vorgang der Einlagerung der Knochensalze ungestört ist, können hohe Vitamin-D-Gaben, besonders in Kombination mit Kalktabletten, auch Schaden anrichten, denn sie führen besonders bei älteren Menschen zu Hyperkalzämie und können damit Nierenschädigungen bis zur Urämie verursachen.

Dagegen wird eine echte hypovitaminotische Osteomalazie mit Vitamin-D-Stößen und reichlicher Kalziumzufuhr in der Nahrung schnell beschwerdefrei und geheilt. Man verwendet zweckmäßigerweise wäßrige Injektionslösungen von Vitamin D_3 oder D_2, weil damit von vornherein schwer zu beurteilende Verluste durch etwa vorhandene Resorptionsstörungen vermieden werden.

Ein solches Medikament steht in Form des Dekristol-Hydrosol (Jenapharm) seit einigen Jahren auch in der DDR zur Verfügung. Es handelt sich um eine Injektionslösung von Vitamin D_2.

Nach JESSERER genügt ein einmaliger Stoß von 6o mg Vitamin D_3 oder 9o mg D_2, um rasch die Symptome der floriden Malazie zu beseitigen. Die Sulkowitch-Probe wird positiv. Weitere Erhaltungsdosen müssen in größeren Abständen alle 3 Monate gegeben werden. Ein guter Indikator ist dabei das Verhalten der Sulkowitch-Probe. Bei der Stoßbehandlung soll es zu einer besseren

Kalziumresorption kommen als bei fortlaufender Gabe kleiner Vitaminmengen.

Auch bei manchen nicht-hypovitaminotischen Osteomalazien kommt eine Vitamin-D-Behandlung in Frage, so bei der glomulären Niereninsuffizienz, bei der ideopathischen Hyperkalkurie und bei der genuinen Vitamin-D-resistenten Rachitis. Hier müssen über lange Zeit sehr hohe Vitamin-D-Dosen bis an die Grenze der Intoxikation gegeben werden.

Bei anderen Formen der tubulären Niereninsuffizienz, z.B. bei der renalen tubulären Azidose, beim Debré-de Toni-Fanconi-Syndrom ist Vitamin D dagegen kontraindiziert. Hier kommt es darauf an, durch alkalisierende Lösungen die Azidose zu kompensieren. Es soll an dieser Stelle nicht weiter auf diese Erkrankungen eingegangen werden, weil sie unter unseren Patienten nicht vorkamen.

Seit ALBRIGHT ist in der Osteoporosebehandlung die Anwendung von Sexualhormonen, zunächst in Form der Oestrogenbehandlung der "postmenopausischen Osteoporose" geläufig geworden. Sie hat zweifellos gute Wirkungen, wenn ihre theoretische Begründung auch noch nicht in allen Punkten überprüft ist. Amerikanische Autoren behaupten, daß durch Sexualhormontherapie bald nach Einsetzen der Menopause die sekundären Veränderungen der Osteoporose, z.B. das Kleinerwerden der Frauen verhindert werden können (HENNEMAN und WALLACH). Diese stimulierende Wirkung haben aber auch die männlichen Geschlechtshormone.

Unter dem Einfluß der Sexualhormone werden Stickstoff, Kalzium und Phosphor in einem im Protoplasma vorkommenden Verhältnis retiniert; außerdem aktivieren die Sexualhormone ganz allgemein die Aufbauprozesse in den Zellen. Die Stickstoff-, Kalzium- und Phosphorretention wäre dann nur eine Nebenerscheinung

des gesteigerten Aufbaus. Dabei sollen männliche Hormone mehr den Eiweißanbau, weibliche mehr die Kalzium- und Phosphorretention fördern.

Während im amerikanischen Schrifttum fast nur von der Behandlung der "postmenopausischen Osteoporose" mit Oestrogenen die Rede ist, hat sich im deutschsprachigen Schrifttum mehr die Testosteronbehandlung auch bei Frauen durchgesetzt. Der Grund dafür dürfte einmal in der größeren anabolen Wirksamkeit, zum anderen darin zu suchen sein, daß die Oestrogene in der notwendigen Dosierung leicht Uterusblutungen oder bei der hysterektomierten Frau zum Erscheinungsbild des Hyperfollikulinismus und beim Manne zur Gynäkomastie führen.

Auch die Testosterone sind nicht frei von Nebenwirkungen. Ein gewisser Grad von Virilisierung - verstärkter Haarwuchs an den Unterschenkeln, Bartwuchs, Akne, Vertiefung der Stimmlage - muß in Kauf genommen werden.

Die allgemeine Proliferationsanregung birgt die Gefahr, daß latente Karzinome, besonders der Prostata, gefördert werden. Einige Autoren halten diese Gefahren für gering, ja sogar für unbegründet (JESSERER, HENNEMAN und WALLACH). Die letzteren sahen innerhalb von 2o Jahren bei 1oo so behandelten Patienten nur 4 mal ein Karzinom auftreten.

Die Sexualhormone bewirken eine Retention von Natrium; es können also besonders bei älteren Menschen Oedeme auftreten.

Sehr ernst zu nehmende Komplikationen kann jedoch die Wirkung hochdosierter Geschlechtshormone auf die Psyche mit sich bringen (BLEULER und ZYBLIN). Testosteron führt bei Frauen zu einer unangenehmen und in diesem Alter besonders lästig empfundenen Steigerung der Sexualität, die geradezu Zwangscharakter annehmen und zum Abbrechen der Therapie zwingen kann. Oft geht die Be-

handlung mit Sexualhormonen mit psychischen Veränderungen einher, meist im Sinne der Euphorisierung, manchmal auch der Dysphorisierung, ohne daß eine Dosisabhängigkeit besteht.
Zur Verringerung dieser unerwünschten Nebenwirkungen sind zwei Wege beschritten worden. Man kann gleichzeitig mit dem Testosteron kleinere Mengen Oestrogen verabreichen. Es sind in diesem Sinne eine Reihe Kombinationspräparate mit Depotwirkung entwikkelt worden, z.B. Primodian, Femovirin. Während diese hauptsächlich zur Injektion bestimmt waren, steht für buccale Anwendung jetzt das Präparat Komplesteron (Spofa) zur Verfügung.
Die andere Möglichkeit liegt darin, durch geringe chemische Veränderungen am Steroidmolekül Medikamente zu schaffen, bei denen die virilisierenden Eigenschaften gering, die Stoffwechseleigenschaften aber möglichst stark sind. Eins der ersten dieser Mittel war das Methylandrostendiol (=Neosteron-Organon). Noch günstiger ist das Verhältnis zwischen anaboler und geschlechtsspezifischer Wirkung bei dem Präparat Durabolin (Organon). In der DDR steht als Injektionspräparat Turinabol (Jenapharm), ein 4-Chlortestosteronazetat, und für perlinguale Anwendung das Methylandrostendiol (Spofa) zur Verfügung.
BARTELHEIMER empfiehlt, bei der Osteoporose 3 mal wöchentlich eine Ampulle eines Kombinationspräparates zu spritzen, nach einigen Wochen auf I Injektion herunterzugehen, dann die Zeitabstände zwischen den Injektionen zu vergrößern.
Infolge der wechselnden Versorgungslage mußten bei unseren Osteoporosefällen verschiedene Präparate verwendet werden: zunächst Femovirin; später Durabolin, 6 Wochen lang eine Injektion von 25 mg.
Als beide Medikamente nicht mehr verfügbar waren, wurden Testoviron- und Oestrasid-forte-Dragées im Verhältnis 3:1 ge-

geben. In letzter Zeit begannen wir die Behandlung mit Turinabol-Injektionen (2 mal wöchentlich 1 ccm) und setzten sie nach 1o Injektionen perlingual mit Methylandrostendiol-Dragées über Monate hinaus fort. Wir hatten nämlich den Eindruck gewonnen, daß die tägliche Einnahme mehrerer Perlingualtabletten an die Gewissenhaftigkeit unserer Patienten allzu große Anforderungen stellt. Die Injektionstherapie ist zwar umständlicher, gibt aber dem Arzt die Gewißheit, daß das Medikament tatsächlich im Körper ist. Erfolge können sich erst nach längerer Zeit einstellen, darauf müssen die Patienten aufmerksam gemacht werden. Überhaupt muß die Behandlung über Monate hinaus durchgeführt werden.

Nebenwirkungen traten bei dieser Dosierung nur selten auf. 2 Frauen klagten über verstärkten Haarwuchs und Vertiefung der Stimme. 3 mal traten Blutungen auf, die eine Abrasion veranlaßten. Maligne Prozesse konnten dadurch ausgeschlossen werden.

Ausschließliche Hormontherapie ist nur wirksam bei reinen Formen der Osteoporose. Bei den Mischformen, bei denen auch malazische Züge als Zeichen der Mineralisationsstörung vorhanden sind, muß auch diese mit berücksichtigt werden. Hier ist die zusätzliche Anwendung von Vitamin D angebracht. Beide Medikamente wurden nicht gleichzeitig, sondern hintereinander verabreicht. War die malazische Komponente stärker, wurde mit einer intravenösen Dekristoltherapie in mittlerer Dosierung begonnen (6 Amp. Dekristol hydrosol in 3 Wochen). Danach wurde die Hormonbehandlung aufgenommen.

Wegen seiner Bedeutung bei der Fibrillen- und damit auch der Matrixbildung gaben wir zusätzlich täglich 2 mg Vitamin C; gleichzeitig wurde dabei auch an eine unspezifische Hebung

des Allgemeinbefindens der meist älteren Menschen gedacht. Die sehr häufigen Resorptionsstörungen verlangten selbstverständlich weitere zusätzliche Medikamentation. Am häufigsten wurden das Fermentpräparat Mezym forte und Pepsin-Salzsäure benötigt.
Nicht immer ging es ohne zeitweilige Verabreichung von Schmerzmitteln ab. Die vielfältigen Schmerzzustände als Folgeerscheinung der veränderten Statik, die neuralgiformen Beschwerden bei Infraktionen und Wirbelzusammenbrüchen machten die vorübergehende Anwendung von Phenylbutazon und von anderen Analgetica notwendig.

2. Ruhigstellung .

Während man früher bei Wirbelsäulen-Beschwerden sehr rasch zu ruhigstellenden Maßnahmen griff - SCHANZ empfiehlt das Gipsmieder bei der Insufficientia vertebrae wärmstens - so sind heute die Orthopäden in dieser Hinsicht allgemein zurückhaltender geworden; denn die nachteiligen Wirkungen einer absoluten Ruhigstellung sind erheblich. Besonders bei der Osteoporose fördert die dadurch erzwungene Inaktivität ihrerseits die Osteopathie.
Lediglich bei der schweren Osteomalazie können Schmerzen so hochgradig sein, daß hier eine Ruhigstellung im akuten Stadium zweckmäßig ist. Meist sind die Patienten ohnehin bettlägerig. Derartig schwere Fälle sind aber heutzutage selten, sie waren unter unseren Patienten nicht vertreten.
Das Gipsbett lehnen die meisten Autoren bei der Osteoporose kategorisch ab. Wenn sie damit eine Dauerlagerung etwa wie

bei der Spondylitis meinen, gehen wir mit ihnen völlig konform. Viele Patienten klagten aber über heftige Schmerzen, kurz nachdem sie das Bett aufgesucht hatten. Sie fanden lange nicht die richtige Lage, in der sie dann einschlafen konnten. Hatten sie endlich Schlaf gefunden, so wurden sie daraus durch plötzliche heftige Schmerzattacken aufgescheucht, die durch unkontrollierte Bewegungen ausgelöst waren.

In solchen Fällen und nur für die Nachtruhe hat sich die Anfertigung einer Gipsliegeschale sehr bewährt. Sie hält den Patienten während der Nacht in einer bestimmten Stellung, ohne ihn absolut zu fixieren und schaltet die Schmerzen durch plötzliche Bewegungen weitgehend aus. Viele unserer Patienten, die der Liegeschale zunächst recht skeptisch gegenüberstanden, benutzten sie nachher fleißig, weil sie ihnen wirklich Linderung brachte. Hat sich der Zustand deutlich gebessert, wird die Liegeschale unbequem, und die Patienten lassen sie im allgemeinen von ganz allein weg.

Für den Gebrauch am Tage sind Korsette bei der Osteoporose und verwandten Osteopathien sicherlich unzweckmäßig, ja sogar schädlich. Unter einem Korsett versteht man orthopädischerseits eine Konstruktion aus Stahl und Leder mit der Aufgabe der größtmöglichen Ruhigstellung der ganzen Wirbelsäule oder einzelner Abschnitte. Prototyp dafür ist das Spondylitiskorsett.

Anders ist es mit elastischen Miedern, die die Beweglichkeit der betreffenden Wirbelsäulenabschnitte nicht völlig aufheben, sondern nur bremsen und brüske Bewegungen unmöglich machen. Solche Bewegungen sind bei den Osteopathien schmerzhaft und führen zu einer reflektorischen Tonuserhöhung der Rückenmuskulatur und zur Schonhaltung. Ein Hilfsmittel, das sie ausschaltet, aber trotzdem einem gewissen Bewegungsspiel Raum läßt,

fördert also eher die Bewegungsaktivität, als daß es sie hemmt, so paradox das zunächst klingen mag. Das elastische Mieder er-

Abb. 25:

Pat. mit angelegtem Kreuzstützmieder nach HOHMANN

höht durch seinen allseitig angreifenden Druck die Spannung in der "Bauchblase", verstärkt damit auch den Tonus der Bauchmuskulatur und macht diese damit erst richtig zu einem "Hilfstragorgan der Wirbelsäule" (SCHANZ).

Viele Frauen wissen aus Erfahrung, daß ihnen schon ein breiter, fest sitzender Hüftgürtel etwas Erleichterung ihrer Beschwerden bringt. Unsere Patienten erhielten im Bedarfsfalle das sogenannte Kreuzstützmieder nach HOHMANN. Es handelt sich dabei um ein festes Drellmieder für die Lendenwirbelsäule, in dessen Rückenteil eine der unteren Lendenwirbelsäule anmodellierte Metallpelotte eingearbeitet ist. Eine besondere, tief über den Unterbauch verlaufende und dorsal an der Pelotte verankerte Gurtung sorgt für das Anheben eines etwa vorhandenen Hängebauchs. Auch hierbei lehrt die Erfahrung, daß die Patienten eher dieses Korsett zu frühzeitig ablegen, als daß sie es bei

fortschreitender Besserung gewohnheitsmäßig weiternähmen.

3. Physikalische Behandlung.

HOHMANN hat sein Kreuzstützmieder ursprünglich zur Behandlung der vielfältigen mit der Alterung der Wirbelsäule und den Veränderungen der Statik einhergehenden Beschwerden angegeben. Solche sind bei den generalisierten Osteopathien in mehr oder minder starker Ausprägung als Folge der sekundären Deformierungen immer vorhanden. Jede dieser Veränderungen allein wäre durch Beeinträchtigung des Kapsel- und Bandapparates imstande, erhebliche Schmerzen zu verursachen. Es ist im Einzelfalle unendlich schwierig, meist unmöglich, zu analysieren, wieviel davon durch die Osteopathie direkt und wieviel durch die Veränderung der Statik verursacht wird. Die Reizung der in den Bändern und Gelenkkapseln verlaufenden Nervenendigungen führt zu einer reflektorischen Verstärkung des Tonus der autochthonen Rückenmuskulatur, die Stellungskorrekturen in den einzelnen Wirbelsäulenabschnitten verhindert und damit ihrerseits schmerzverstärkend wirkt.
Lösung des Hartspanns der Rückenmuskulatur vermag diesen Circulus vitiosus aufzuheben.
Deshalb sind die altbewährten Methoden der physikalischen Therapie, nämlich Wärme und Massage, als zusätzliche Maßnahme auch bei den Osteopathien angebracht. Wegen der großen Schmerzhaftigkeit kommt es allerdings auf besonders vorsichtiges Vorgehen an. Die Wärme kann als heiße Umschläge oder Kompressen

oder als Heißluftbestrahlung gegeben werden. Bei der Massage sollen zunächst leichte Streichungen überwiegen, ehe zu tiefer gehenden Knetungen übergegangen wird.

Da Bewegung und Belastung die Osteoblastentätigkeit fördern, stellt die aktive Übungsbehandlung einen sehr wichtigen, fast kausal wirkenden Teil der Therapie dar. Allerdings müssen auch hier alle brüsken Bewegungen ganz besonders vermieden werden (KOHLRAUSCH). Nirgendwo mehr als hier gilt die Richtigkeit des Böhler'schen Satzes: "Keine Übung darf Schmerzen bereiten!"

Von leichtester Stoffwechselgymnastik ausgehend muß die Intensität und Dauer der Übungen allmählich vorsichtig gesteigert werden. Die Patienten werden ausdrücklich darauf hingewiesen, daß sie sich zu Hause nicht ins Bett legen, sondern vielmehr auch in höherem Alter viel herumlaufen, kleine Spaziergänge und leichte Handreichungen im Haushalt weiter machen sollen.

Ein Teil der Patienten wurde wegen dieser Übungsbehandlung in unserer Rehabilitationsabteilung stationär aufgenommen. Hier konnte sie als Übergang zur Wiederaufnahme der Berufstätigkeit durch leichte körperliche Tätigkeit unter ärztlicher Überwachung weiter gesteigert werden. Als besonders gute Übung hat sich das Schwimmen erwiesen.

Der Erfolg der Behandlung bei Osteoporosen und Mischformen ergab sich mehr im subjektiven Bereich. Er ist objektiv schlecht meßbar, weil die relativ leicht anzustellenden Blut- und Serumuntersuchungen meist uncharakteristisch sind. Veränderungen im Röntgenbild sind nicht zu erwarten. MOLDAWER hat errechnet, daß bei der Größe des üblichen Kalziumumsatzes in die-

sem Alter etwa 10 Jahre vergehen müßten, ehe im Röntgenbild sichtbare Erhöhung der Schattenintensität eintreten würde.

Eine sichere Möglichkeit zur Überprüfung der Therapiewirksamkeit ist natürlich die Wiederholungsbiopsie. Sie wurde in einigen Fällen mit vorher eindeutigem Befund angestellt und ergab dann auch parallel zur subjektiven Besserung positive Veränderungen im histologischen Bild; besonders war mehrfach zu sehen, daß eine zunächst vorhandene Ultrastrukturauflockerung mehr oder weniger verschwand, oder daß beim Darniederliegen des Knochenanbaus die vorher fehlenden osteoiden Säume nach der Behandlung wieder auftraten (siehe Kasuistik, Fall 2 und 3).

X. Kasuistik.

Aus der großen Zahl unserer Fälle seien 16 als besonders charakteristisch oder bemerkenswert angeführt.

Fall 1:

P.W., 33 Jahre alt. Maschinenschlosser von Beruf, klagte seit Jahren über Schmerzen in der Brust- und Lendenwirbelsäule, die durch intensive physikalische Behandlung und durch Badekuren nicht zu bessern waren. Er war nach der Arbeit so erschöpft, daß er sich hinlegen mußte.

Die klinische Untersuchung zeigte beim Vorwärtsbeugen ein Stützbedürfnis, das Kreuzbein war klopfschmerzhaft, es bestand ein leichter Stauchungsschmerz der Wirbelsäule.

Das Röntgenbild ergab eine leichte S-Skoliose und Osteochondrose. Eine Minderung des Kalkgehaltes konnte nicht eindeutig festgestellt werden.

Labor: BSR 3/8. Kalzium 11,1 mg%, anorg.Phosphor 3,57 mg%, alkal.Phosphatase 5,42 KAE, saure Phosphatase 3,42 GE.

Urin: sauer, Eiweiß, Zucker neg., Sulkowitch normal,
Sed.: einige Leukoz.

Abb. 26:

Pat. P.W., 33 J.

Auflockerung der Ultrastruktur. Unten li. osteoider Saum mit Osteoblasten. Die im Foto schwarz erscheinenden Stellen sind im Original blau

Azan, Abb.-Maßst. 1:50

Biopsie: normal breite Bälkchen, an vielen Stellen Onkose der Osteozyten. Mäßig viel osteoide Säume, an einigen Stellen breit mit aktiven Osteoblasten. Im Azanpräparat deutliche Blaustreifigkeit (s. Abb. 26)

Nach einer Behandlung mit Dekristol-Hydrosol, später Methylandrostendiol, an die sich systematische Kräftigung der Rückenmuskulatur, Schwimmen, Unterwassermassage anschloß, waren die Beschwerden so gebessert, daß er ungestört seiner Arbeit nachgehen konnte.

Epikrise:

Bei dem 33-jährigen Mann mit uncharakteristischen, therapieresistenten Rückenschmerzen ergaben klinische und Röntgenuntersuchung nur Hinweise auf die Wirbelsäule, die Laboruntersuchungen waren sämtlich normal. Die Knochenbiopsie ergab jedoch schon Zeichen einer gestörten Mineralisation: Auflockerung der Ultrastruktur und an einzelnen Stellen vermehrte Osteoblastentätigkeit. Die darauf gerichtete Therapie mit Vitamin D, später mit Methylandrostendiol kombiniert mit systematischer Kräftigung der Muskulatur brachte deutliche subjektive Besserung.

Fall 2:

H.F., 39 Jahre alt, Kraftfahrer. Er wurde auf seine Wirbelsäule erstmals aufmerksam, als beim Heben einer Last plötzlich heftigste Schmerzen in die Lendenwirbelsäule ausstrahlten, die zu einer Ohnmacht führten. Die Beschwerden wurden als Lumbago angesehen. 1 Jahr später Überweisung in die Klinik: außer einer flachen Lendenwirbelsäule mit eingeschränkter Beweglichkeit und einem Hartspann der Rückenmuskulatur bestanden keine stärkeren klinischen Symptome.
Die Röntgenaufnahme zeigte aber bereits erhebliche Herabsetzung der Kontrastdichte und mehrfache Firschwirbelbildung im Brust- und Lendenbereich (Abb. 27).

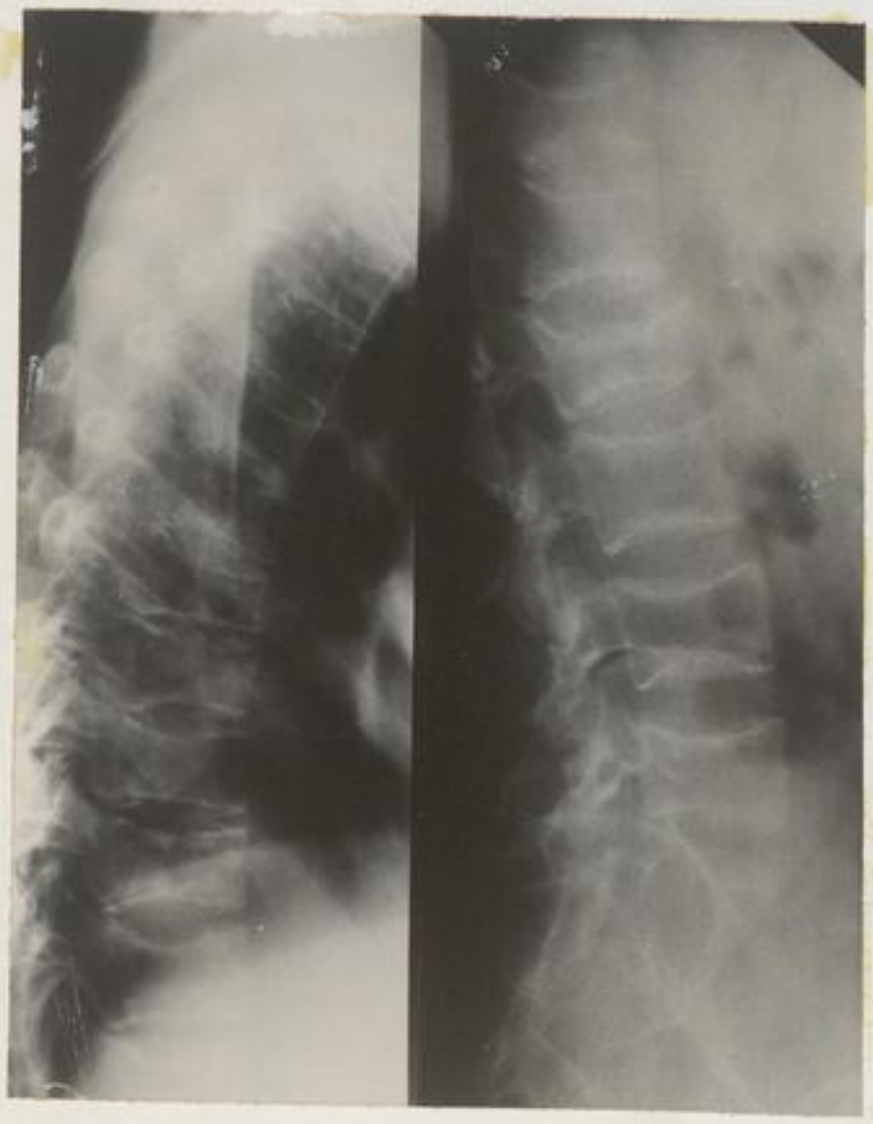

Abb. 27:
Pat. H.F., 39 J.
Auf den seitlichen Aufnahmen der BWS und LWS deutliche Herabsetzung der Abschlußplatten, vielfache Fischwirbelbildung

Laborwerte: BSR 13/22, Kalzium 11,1 mg%, anorg.Phosphor 1,86 mg%, alkal.Phosphatase 1o,26 KAE, saure Phosphatase 2,71 GE.
Urin: sauer, Eiweiß, Zucker neg., Sed.: einige Leukoz., ganz vereinzelt Ery., Sulkowitch normal, Rest-N 27 mg%, Vollhard'scher Versuch o.B.

Knochenbiopsie: Osteoporose mit leichter Rarefizierung der Spongiosa, Fehlen der osteoiden Säume, normaler Ultrastrukturdichte u.geringer lokaler Bindegewebsvermehrung im Mark (Abb.28)

Die Behandlung erfolgte mit Sexualhormonen, Segmentmassage, Gipsliegeschale für die Nacht. In unserer Rehabilitationsab-

teilung wurde eine systematisch aufgebaute Bewegungs- und Arbeitstherapie durchgeführt. Die nach einem Vierteljahr vorgenommene Wiederholungsbiopsie zeigte wohl noch eine gewisse

Abb. 28:

Pat. H.F., 39 J.

Rarefizierung der Spongiosa, normale Ultrastruktur, osteoide Säume fehlen.

Azan, Abb.Maßst. 1:5o

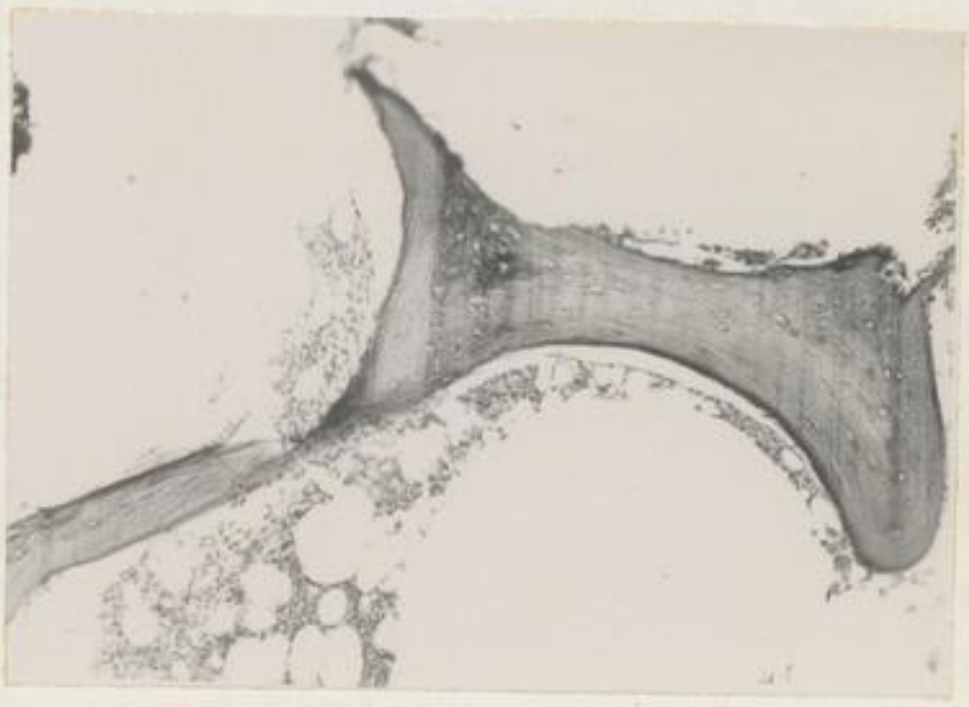

Abb.29:

ders. Pat., 3 Monate nach Therapiebeginn

Auftreten deutlicher osteoider Säume (im Bild als schwarze, im Original als blaue Säume erscheinend)

Azan, Abb.-Maßstr. 1:5o

Rarefizieung, es fanden sich aber jetzt überall deutliche, fast vermehrte osteoide Säume als Zeichen eines vermehrten Knochenanbaus (Abb. 29). Subjektiv trat eine wesentliche Besserung ein. Der Patient wurde in seinem alten Beruf wieder voll arbeitsfähig und gab bei der Kontrolluntersuchung 14 Monate nach der Behandlungsaufnahme keine Beschwerden mehr an.

Epikrise:

Bei dem 39-jährigen Mann besteht eine Osteopathie mit erheblichen Veränderungen im Röntgenbild (Fischwirbel). Bei dem als

Lumbago gedeuteten Schmerzzustand nach dem Heben einer schweren Last dürfte es sich um den spontanen Einbruch eines Wirbelkörpers gehandelt haben. Histologisch ist die Erkrankung wegen der Rarefizierung, der fehlenden osteoiden Säume und der normalen Ultrastruktur als Osteoporose anzusprechen. Nach Steroid- und systematischer Übungsbehandlung deutliche Besserung, die zum Wiedereintritt der Arbeitsfähigkeit führt. Sie drückt sich histologisch in dem Erscheinen deutlicher osteoider Säume aus.

Fall 3:

M.H., 50 Jahre alt. Transportarbeiter. Hatte beim Heben von Säcken erstmals Schmerzen.
Klinisch bestanden eine Steifhaltung der Lendenwirbelsäule, Einschränkung der Vorwärtsbeugung. Hartspann der Rückenstreckmuskulatur.
Die Röntgenuntersuchung zeigte breite Wirbelkörper mit etwas grobsträhniger Struktur und Eindellung der Abschlußplatten. Der Kalkgehalt war etwas vermindert.

Laborwerte: BSR 12/29, Kalzium 10,9 mg%, anorg.Phosphor 1,8 mg%, alkal.Phosphatase 3,99 KAE, saure Phosphatase 2,3 GE. Urin: sauer, Eiweiß opal, Zucker negativ, Sed.: massenhaft Ery., Sulkowitch normal. Rest-N 31 mg%, Alkali-Reserve 76,7 ccm CO_2.
Die Hämaturie wurde vom Urologen[1] auf eine nekrotisierende Papillitis zurückgeführt.

Biopsie: geringe Rarefizierung der Spongiosa, normale Ausbildung der osteoiden Säume, aber erhebliche Blaustreifigkeit des Azanpräparates als Ausdruck der Ultrastrukturauflockerung (Abb. 30).

Behandlung mit Dekristol-Hydrosol, später Durabolin, Unterwassermassage.

Wiederholungsbiopsie nach 7 Monaten: kaum noch Ultrastrukturauflockerung. Im Azanpräparat nur noch Spuren von Blaufärbung (Abb. 31).

Dieser histologischen Besserung entsprach auch subjektiv ein Rückgang der Beschwerden. Leider kam es bei diesem Patienten immer wieder zu Rückfällen, wohl ausgelöst durch das Grundleiden. Er steht noch in urologischer Behandlung.

---

1) OA Dr.Rockstroh, Urolog.Abt., Chirurg.Univ.Klinik Halle

Epikrise:

Bei dem 50-jährigen Mann mit einer einseitigen Affektion der

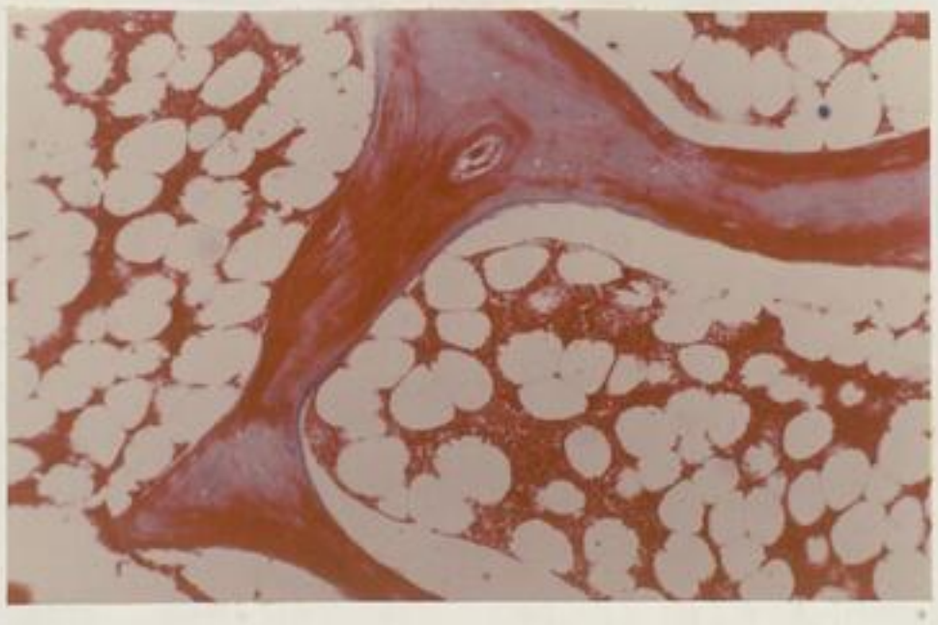

Abb. 30:

Pat. M.H., 50 J.

Erhebliche Auflockerung der Ultrastruktur (blaue Streifung der Knochenbälkchen).

Azan, Abb.-Maßst.1:50

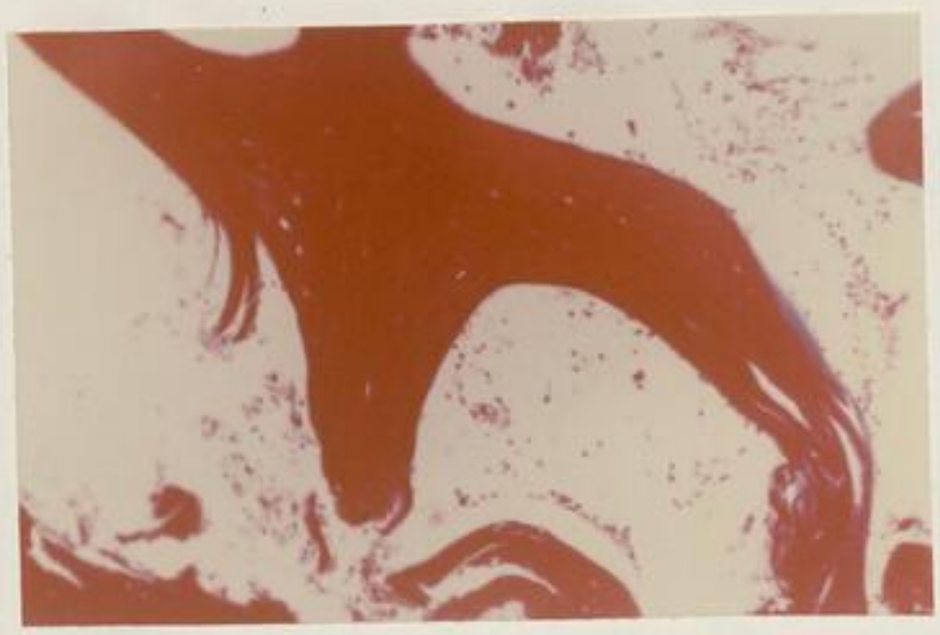

Abb. 31:

ders. Pat.,
7 Monate nach Therapiebeginn

Kaum noch Ultrastrukturauflockerung, Bälkchen färben sich rot an

Azan, Abb.-Maßst.1:50

Niere ohne Zeichen von Niereninsuffizienz besteht eine Osteopathie vom Mischtyp mit deutlicher Auflockerung der Ultrastruktur. Behandlung mit Vitamin D, mit Steroiden und Massagen bringt subjektive Besserung. Der Erfolg der Therapie ist auch histologisch erkennbar am Rückgang der Ultrastrukturauflockerung.

Fall 4:

A.G., 67-jährige Rentnerin. Klagt zunächst über Schmerzen in den Hüftgelenken. Im Röntgenbild zeigt sich zunächst nur eine Arthrose beider Hüftgelenke (Abb.32). Diese bessern sich nach entsprechender Behandlung. 1 1/2 Jahre später erscheint die Pat. wieder mit heftigsten Rückenschmerzen, es werden weiterhin Schmerzen in die Hüftgelenke lokalisiert.

Klinischer Befund: adipöse Frau, Lendenwirbelsäule flach, wird beim Vorwärtsbeugen nicht umgekrümmt. Der Abstand zwischen Thorax und Beckenkamm ist gering, typische Rückenfalten, kein Klopf- oder Stauchungsschmerz.

Röntgenuntersuchung: Verminderung des Kalkgehaltes der Wirbelsäule bei strähniger Knochenstruktur; außerdem leichte Skoliose, Osteochondrose, Kyphosierung des Lendenübergangs und erhebliche Spondylose.
Die Beckenübersicht zeigt im rechten horizontalen Schambeinast eine senkrecht zum Knochen verlaufende, scharf begrenzte Aufhellungszone, die man als Looser'sche Umbauzone ansprechen muß. Auch im rechten Sitzbein sind Veränderungen, die ihrem röntgenologischen Charakter nach einer Fraktur mit überschüssiger Kallusbildung entsprechen (Abb. 33).

Laborwerte: Kalzium 9,3 mg%, anorg. Phosphor 3,72 mg%, alkal.Phosphatase 1o,55 KAE, saure Phosphatase o,57 GE, Sulkowitch leicht vermehrt.

Auf Grund dieser Ergebnisse wurde sofort eine Injektionstherapie mit Dekristol-Hydrosol eingeleitet.

Biopsie: Bereits bei der Knochenpunktion fühlt man einen deutlichen Unterschied zwischen der sehr harten Corticalis und der lockeren Spongiosa. Histologisch: Rarefizierung der Spongiosa, Darstellung zahlreicher Bälkchentrümmer, lokale Fibrose, tiefrote Anfärbung der Bälkchen als Zeichen normaler Ultrastrukturdichte. Also Kennzeichen der Osteoporose (s.Abb. 7, S. 55).

Die Behandlung wurde auswärts nicht konsequent durchgeführt. Als die Patientin nach 7 Monaten wieder erschien, zeigte das Röntgenbild die Kontinuitätsunterbrechungen an der rechten Beckenhälfte unverändert. Am horizontalen Schambeinast boten sie ein Bild, wie wir es in gleicher Weise z.B. bei der angeborenen Schlüsselbeinpseudarthrose gesehen haben. An der korrespondierenden Stelle links war jetzt zusätzlich eine neue Umbauzone und im rechten Schambein eine kugelige Kallusbildung erkennbar (Abb. 34).

Eine systematische Behandlung konnte nicht erfolgen, weil die Patientin wegblieb. Als sie ein Jahr später nach Aufforderung zur Nachuntersuchung erschien, waren die Veränderungen an symmetrischen Stellen des Beckens praktisch die gleichen geblieben. Nach dem Röntgenbild könnte man sie jetzt alle vier als Pseudarthrosen bezeichnen (Abb. 35).
Das Beschwerdebild von seiten der Wirbelsäule war unverändert.

Abb. 32:
Fragliche Veränderungen am re. Schambein
Jan. 1959

Abb. 33:
Okt. 1961

Abb. 34:
Mai 1962

Abb. 35:
Mai 1963

Abb. 32 bis 35: Pat. A.G., 67 J.
Fortlaufende Entwicklung von Looser'schen Umbauzonen bzw. Pseudofrakturen bei einer 67-jährigen Frau mit Osteoporose, die praktisch ohne Behandlung geblieben war.

Epikrise:

Bei einer 67-jährigen Frau mit einer generalisierten Osteopathie, die histologisch einer Osteoporose entsprach, konnte neben den Störungen an der Wirbelsäule die fortlaufende Entwicklung von Veränderungen am Becken beobachtet werden, die zunächst im Röntgenbild wie Looser'sche Umbauzonen aussahen, später aber mehr den Charakter von Pseudarthrosen annahmen. Sie saßen an den typischen Stellen höchster Zugspannungen im Bereich des Beckenringes. Eine konsequente Behandlung war nicht erfolgt.

Fall 5:

E.G. Bei dieser 56-jährigen Stationshilfe bestand ebenfalls eine Ermüdungsfraktur zunächst am linken, dann an beiden Schambeinen (Abb. 36). Die Anamnese ergab erhebliche Resorptionsstörungen durch Magengeschwüre, chronische Gastritis, Verdacht auf Gallensteine.

Klinischer Befund: Adipositas, geringer Knochenklopfschmerz an der Wirbelsäule und am Becken, Rippenfedern.

Biopsie: Bälkchen normal breit, aber viele Knochenbruchstükke mit umgebender Bindegewebsvermehrung (Abb. 38). Ganz wenig osteoide Säume. Die Ultrastruktur war normal.

Die Behandlung erfolgte stationär mit Horosteon-Injektionen, Heißluft und Massage für die Rückenmuskulatur, vorsichtig gesteigerten körperlichen Übungen, Radfahren, Schwimmen. Bereits nach 8 Wochen erhebliche subjektive und objektive Besserung. Die Ermüdungsfrakturen an den Schambeinen bauten sich durch (Abb. 37).

Epikrise:

Bei einer 56-jährigen Frau mit den histologischen Kennzeichen einer Osteoporose treten neben Veränderungen an der Wirbelsäule Umbauzonen in beiden Schambeinen auf. Sie heilen nach stationärer Behandlung mit Schonung, Steroiden und vorsichtig aufgebauter körperlicher Belastung innerhalb 8 Wochen ab.

Abb. 36:
Juli 1960

Abb. 37:
Nachunter-
suchung
April 1963

Abb. 34 und 35:
Pat. E.G., 56 J.: Abheilung symmetrischer Umbauzonen in beiden Schambeinen bei einer Osteoporose nach systematischer Behandlung

Abb. 38:
Histol.Bild bei ders. Pat.: zahlreiche kernlose Knochentrümmer mit lokaler Bindegewebsvermehrung
HE, Abb.Maßst. 1:

Fall 6:

B.R., 57-jährige Putzfrau. Menopause seit 12 Jahren. Seit 4 Jahren Rückenschmerzen, besonders in der fahrenden Strassenbahn. Glaubt, kleiner geworden zu sein.

Klinischer Befund: Rundrücken. Klopfschmerz der Brustwirbelsäule. Beweglichkeit der Wirbelsäule eingeschränkt.

Röntgen: Kontrastverminderung der Wirbelsäule. Stärkeres Hervortreten und welliger Verlauf der Abschlußplatten. Vermehrte Brustkyphose. Leichte ventrale Randzacken. Knochenzeichnung strähnig (s. Abb. 22, S. 78).

Laborwerte: BSR 38/65. Kalzium 9,6 mg%, anorg.Phosphor 2,79 mg%, alkal.Phosphatase 6,27 KAE, saure Phosphatase 2,o GE.
Urin: Eiweiß, Zucker neg., im Sed. vereinzelte Ery. und Leukoz. Sulkowitch normal.

Biopsie: Geringe Rarefizierung. Osteoide Säume vorhanden, teilweise dicht mit Osteoblasten besetzt (S. Abb. 17, S.62). Geringe Auflockerung der Ultrastruktur. Zellreiches Mark mit vielen Riesenzellen, aber nur an einer Stelle lakunäre Resorption.

Behandlung mit Dekristol, später Testoviron und Oestrasid. Massage. Pat. verzog nach auswärts.

Epikrise:

In diesem Fall ist zu einer leichten Scheuermann'schen Erkrankung später eine Osteopathie hinzugekommen, die histologisch als Mischform anzusprechen ist. Im Röntgenbild erweckt sie infolge des starken Hervortretens der senkrecht verlaufenden Strukturen den Eindruck einer reinen Osteoporose.

Fall 7:

R.S., 55-jähriger LPG-Bauer. Seit 1 Jahr wegen Lungentuberkulose in einer Heilstätte. Starke Rückenschmerzen, besonders bei Belastung. Erhielt auswärts ein Stützkorsett.

Klinisch bestand ein reduzierter Allgemeinzustand. Vorwärtsbeugung der Wirbelsäule eingeschränkt. Stauchungsschmerz.

Röntgen: Strähnige Struktur der Wirbelkörper. Abschlußplatten heben sich deutlich hervor. Sie sind erheblich eingedellt, jedoch nicht dem typischen Bild der Fischwirbel entsprechend (Abb. 39).

Laborwerte: BSR 8/2o. Kalzium 1o,5 mg%, anorgan.Phosphor 3,1 mg%, alkal.Phosphatase 5,13 KAE, saure Phosphatase 2,57 GE. Sulkowitch normal.

Biopsie: Deutliche Rarefizierung, in corticalisfernen Bälkchen Unkost der Kerne. Osteoide Säume und Kappen sind deut-

lich. Auflockerung der Ultrastruktur. Mark spärlich, lokale Vermehrung des Bindegewebes.

Abb. 39:
Pat. R.S., 55 J.
Kontrastverminderung und strähnige Struktur der WK. Abschlußplatten heben sich stark hervor. Eigenartige Eindellungen derselben (alter Scheuermann? Enchonrale Dysostose?)

Behandlung mit Dekristol-Hydrosol, noch nicht abgeschlossen.

Epikrise:

Bei dem 55-jährigen Mann, der eine mehrmonatige Liegekur wegen Lungentuberkulose hinter sich hatte und über heftige Rükkenschmerzen klagte, zeigte das Röntgenbild der Wirbelsäule eine hypertrophische Atrophie und Eindellungen der Wirbelkörper, wie sie in dieser Form weder bei der Scheuermann'schen Erkrankung noch als Fischwirbel typisch sind. Histologisch handelte es sich um eine Mischform zwischen Porose und Malazie.

Fall 8:

E.W., 52-jährige Druckereiarbeiterin. Mit 23 Jahren Menopause nach Ovarektomie. Vor 13 Jahren Cholezystektomie. Seit 1 Jahr Rückenschmerzen, kann schlecht sitzen. Schlappheitsgefühl. Hatte offenbar Rippenbruch nach geringfügigem Trauma.

Klinischer Befund: Klopfschmerz der Lendenwirbelsäule. Hartspann der Rückenmuskulatur. Schonhaltung beim Bücken. Tho-

raxkompressionsschmerz.

Röntgen: Lendenskoliose. Kontrastverminderung, strähnige Struktur der Wirbel, Rippen und des Beckens. Abschlußplatten treten deutlich hervor, sind leicht eingedellt (Abb.4o).

Abb. 4o:

Pat. E.W., 52 J.

Kontrastverminderung und strähnige Struktur der Wirbelkörper

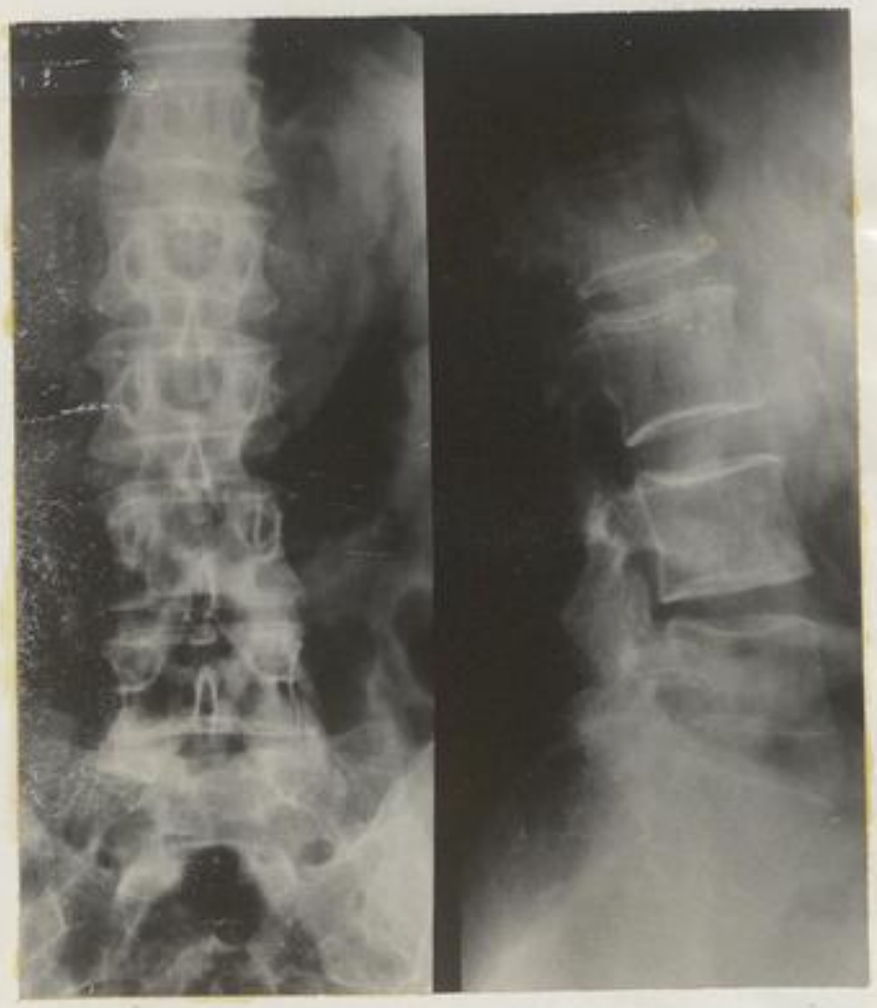

Laborwerte: BSR 15/36, Kalzium 3,72 mg%, anorg.Phosphor 3,72 mg%, alkal. Phosphatase 8,55 KAE, saure Phosphatase 2,57 GE. Mancke-Sommer 9o mg%, Ges.-Bilirubin o,33 mg%. AST: 3oo ESE/ml. Sulkowitch normal.

Biopsie: Geringe Rarefizierung. Osteoide Säume vorhanden, mäßig mit Osteoblasten besetzt. Nur geringfügige Ultrastrukturauflockerung. Lokale Fibrose des Markes, vereinzelt Resorption durch spindelige Osteoklasten (S.Abb. 15, S.6o).

Behandlung mit Oestrasid und Testoviron, Durabolin, Methylandrostendiol. Fernerhin Cholecysmon, Bellusecal. Bindegewebsmassage, Glissonschlinge, Fangopackungen. Vorübergehende Besserung der Beschwerden mit Rückfällen.

Epikrise:

Trotz lang andauernder Menopause treten Beschwerden erst nach dem fünfzigsten Lebensjahr auf. Klinischer und röntgenologischer Befund geben bereits eindeutige Hinweise auf eine Osteopathie. Es handelt sich um eine Mischform mit Anzeichen der

Osteoporose und vermehrten Resorptionserscheinungen und Markfibrose.

Fall 9:

E.N., 58-jährige Hausfrau. Seit Jahren andauernde heftige Kreuzschmerzen. Menopause seit 9 Jahren.

Abb. 41:

Pat. E.N., 58 J.

Erhebliche Osteochondrose und Spondylose der Brustwirbelsäule, leichte Keilwirbel neben der Kontrastminderung. Offenbar Folgen eines alten Scheuermann

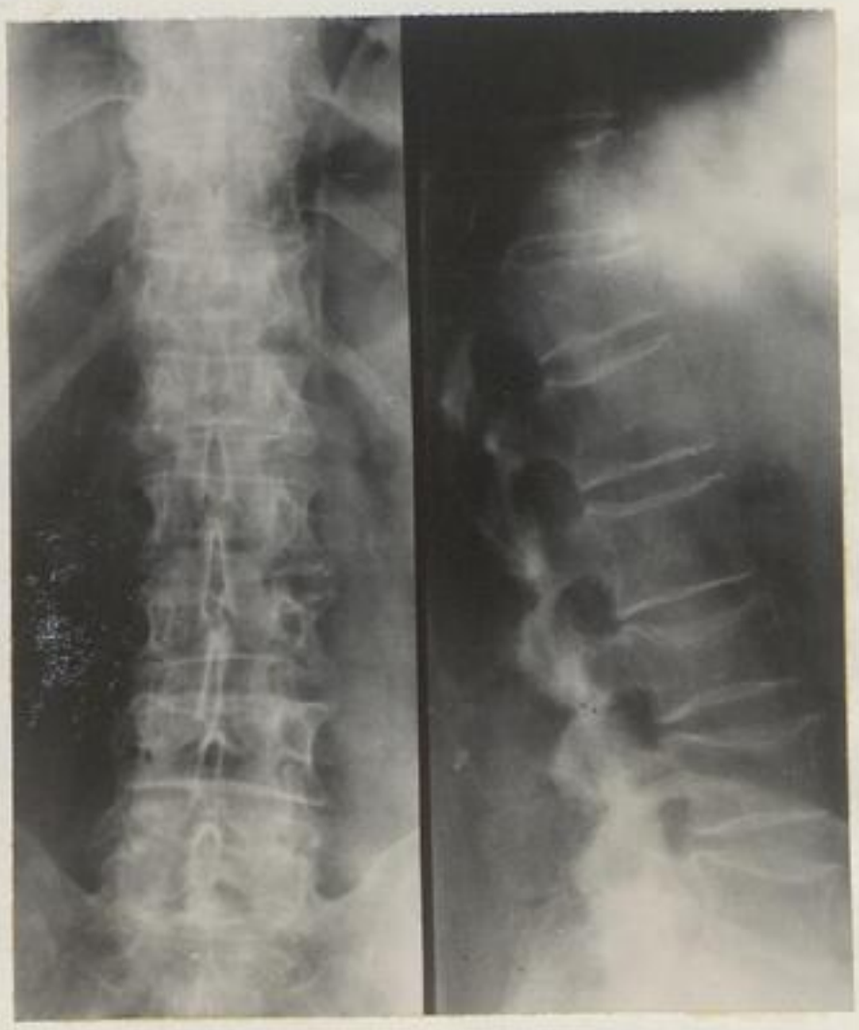

Abb. 42:

dies. Pat.

An der Lendenwirbelsäule Spondylose gering. Eindellung der Abschlußplatten infolge Osteopathie

Klinischer Befund: Flache Lendenwirbelsäule. Schonhaltung beim Vorwärtsbeugen. Leichtes Rippenfedern. Geringer Stauchungsschmerz.

Röntgen: Allgemeine Kalkminderung der Wirbelsäule. Abschlußplatten treten deutlich hervor. Struktur teils strähnig, teils leicht verwaschen. Deutliche Osteochondrose und erhebliche Spondylose der Brustwirbelsäule. Keilwirbel. Eindellung der Deckplatten bei L 3 und L 4 (Abb. 41 u. 42).

Laborwerte: BSR 3o/6o, Kalzium 8,6 mg%, anorgan.Phosphor 4,o3 mg%, alkal. Phosphatase 5,4 KAE, saure Phosphatase 1,42 GE. Sulkowitch normal.

Biopsie: Deutliche Rarefizierung, viele Bälkchentrümmer. Selten schmale osteoide Säume. Deutliche Ultrastrukturauflockerung. Lokale Markfibrose. Keine lakunäre Resorption.

Behandlung mit Femovirin, danach Schmierblutungen. Deshalb Testoviron, Methylandrostendiol. Ferner Ascorvit, lokale Wärme, Massage, Kreuzstützmieder. Es ergab sich eine erhebliche Schmerzbesserung. Besonders das Kreuzstützmieder wurde als angenehm empfunden.

Epikrise:

Bei dieser Patientin deutete bereits die klinische Untersuchung auf eine Osteopathie. Laboruntersuchungen waren uncharakteristisch. Im Röntgenbild bestand neben der Kontrastverminderung der ganzen Wirbelsäule im Bereich der Brustwirbelsäule eine deutliche Osteochondrose und Spondylose, teilweise leichte Keilwirbelbildung, offenbar als Folge eines alten Scheuermann. Die Eindellungen der Abschlußplatten an der Lendenwirbelsäule sind dagegen Folgen der Osteopathie. Bioptisch handelt es sich um eine Mischform. Die Auswirkungen der Osteopathie konnten durch entsprechende Behandlung gebessert werden. Die Spondylose bedurfte jedoch weiter periodischer Behandlung.

Fall 1o:

A.E., 58-jährige Landarbeiterin. Seit 1o Jahren in der Menopause. Seit 6 Jahren zunehmende Rückenschmerzen. Deshalb oft arbeitsunfähig, wurde als Rheuma angesehen. Ihr fällt auf, daß der Rücken zunehmend runder wird und die Kleider zu lang werden. Findet abends lange nicht eine schmerzfreie Lage im Bett.

Klinischer Befund: Erheblicher Rundrücken. Lendenwirbelsäule dagegen flach, bleibt steif beim Vorwärtsbeugen (s.Abb. 19, S.75). Quere Bauchfalte, vorstehender Leib.

Röntgen: Deutliche Kalkverminderung im Bereich der ganzen Wirbelsäule. Brustkyphose erheblich verstärkt. BWK 8 und BWK 9 keilförmig deformiert. Struktur teils strähnig, teils verwaschen (Abb. 43).

Laborwerte: BSR 27/48. Kalzium 9,7 mg%, anorgan.Phosphor 3,41 mg%, alkal. Phosphatase 8,12 KAE, saure Phosphatase 4,56 GE.
Urin: sauer, Eiweiß: ger.Opal, Zucker negativ. Sulkowitch

normal. Rest-N 38 mg%, Alkali-Reserve 71 ccm CO_2. AST 16o ASE/ml.

Abb. 43:

Pat. A.E., 58 J.

Deutliche Kontrastverminderung im Bereich der ganzen Wirbelsäule. Knochenstruktur verwaschen

Abb. 44:

dies. Pat., 3 Jahre später

Spontaner Zusammenbruch des 12. BWK

Biopsie: Rarefizierung, viele kernlose Bruchstücke (s. Abb. 9, S. 57). Deutliche Auflockerung der Ultrastruktur. Wenige schmale osteoide Säume. Lokale Markfibrose, stellenweise lakunäre Resorption durch Riesenzellen.

Die Behandlung erfolgte zunächst mit männlichen und weiblichen Sexualhormonen. Danach Schmierblutung. Deshalb später anabole Steroide. Ferner Vitamin C, Gipsbett für die Nacht, Kreuzstützmieder, Massage, Bewegungsübungen. Erreicht wurde eine vorübergehende subjektive Besserung, aber immer wieder Rückenschmerzrezidive.
Im Laufe der Beobachtung plötzlich stichartiger Schmerz in der oberen Lendenwirbelsäule, elektrisierende Schmerzen beim Laufen. Die Röntgenaufnahme ergab einen Deckplatteneinbruch des 12. BWK (Abb. 44). Akute Schmerzen vergingen nach mehr-

wöchiger Schonung ohne besondere Ruhigstellung.

Epikrise:

Bei der 58-jährigen Frau handelte es sich um eine postmenopausische Osteopathie, die neben Zeichen der Osteoporose eine starke Auflockerung der Ultrastruktur und Markfibrose mit Osteoklasie aufwies. Klinisch bot sie die typischen Symptome der kalzipenischen Osteopathie. Wahrscheinlich infolge zu niedrig dosierter Steroidtherapie als Vorsichtsmaßnahme nach einer Schmierblutung trat im Laufe der Beobachtung ein spontaner Zusammenbruch des 12. BWK ein. Die rezidivierenden Rückenschmerzen sind als statisch bedingt durch die starken Formveränderungen der Wirbelsäule aufzufassen.

Fall 11:

K.B., 37-jähriger Angestellter. 1945-1947 in Gefangenschaft starke Dystrophie. Seit 1 Jahr subacide Gastritis. Seit 1947 Rückenschmerzen, die in Becken und Beine ausstrahlen. Behandlung mit Massagen und Kalzium-Injektionen.

Klinischer Befund: Typischer Habitus des Osteopathie-Patienten (s. Abb. 2o und 21, S. 76). Deutliches Rippenfedern, Klopfschmerz der gesamten Wirbelsäule.

Röntgen: S-förmige Skoliose, Kalkverminderung. Erhebliche Fisch- und Keilwirbelbildung. Strähnige Struktur (s. Abb. 24, S. 8o).

Laborwerte: BSR 6/17. Kalzium 1o,o mg%, anorgan. Phosphor 3,4 mg%, alkal. Phosphatase 9,12 KAE, saure Phosphatase 1,7 GE.
Urin: sauer, Eiweiß und Zucker neg., Sulkowitch normal.

Biopsie: Geringe Rarefizierung, wenig osteoide Säume. Hochgradige Auflockerung der Ultrastruktur.
Bei der Wiederholungsbiopsie sind Rarefizierung und osteoide Säume in gleicher Weise vorhanden, die Auflockerung der Ultrastruktur ist aber nicht mehr so hochgradig.

Behandlung erfolgte zunächst mit Femovirin, dann längere Zeit mit Dekristol i.v. und peroral. Fernerhin Mezym, Summevit, Kreuzstützmieder.
Erzielt wurde eine erhebliche Besserung, sodaß der Pat. wieder für eine Verwaltungsfunktion, die viele Dienstreisen und Herumlaufen erfordert, voll arbeitsfähig wurde.

Epikrise:

Es handelt sich um eine offenbar schon in der Gefangenschaft

entstandene Hungerosteopathie, die zu hochgradiger Verformung der Wirbelsäule und erheblichen, die Invalidisierung zur Diskussion stellenden Beschwerden, geführt hatte. Histologisch Mischtyp zwischen Osteoporose und -malazie. Trotz der langen Krankheitsdauer brachte die Therapie eindeutige Erfolge.

Fall 12:

E.D., 46-jährige im Geschäft mithelfende Ehefrau. Mit 4o Jahren Mammaamputation nach vorheriger Röntgen-Bestrahlung. Menopause seit 3 Jahren. Seitdem auch Rückenschmerzen, die sich im Liegen bessern. Seit einiger Zeit auch Magen- und Gallenbeschwerden, verträgt kein Fett.

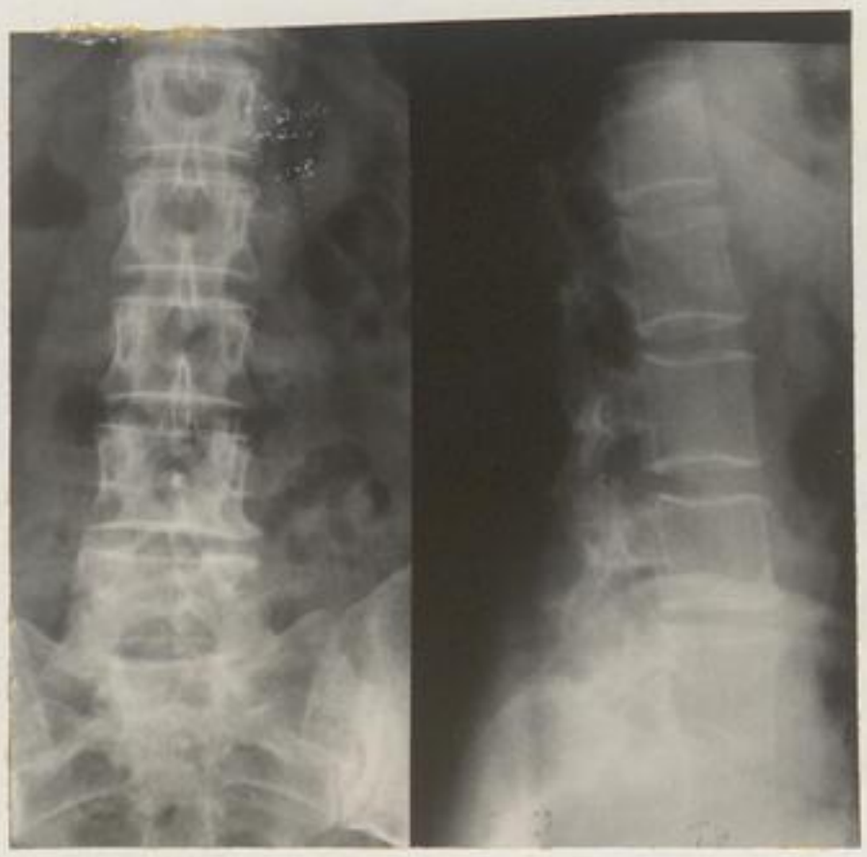

Abb. 45:

Pat. E.D., 46 J.

Leichte Verminderung des Röntgenkontrastes, besonders im Seitenbild deutlich, Deckplatten treten stärker hervor.

Histologisch: Mischform

Klinischer Befund: Guter Allgemeinzustand. Wirbelsäule gut beweglich, keine Schonhaltung, kein Stauchungsschmerz. Hartspann der Rückenmuskulatur.

Röntgen: Etwas Kontrastminderung, Abschlußplatten treten deutlich hervor. Sie sind etwas eingedellt. Spondylotische Randwülste bei L 4/L 5. Struktur leicht strähnig (Abb. 45).

Laborwerte: BSR 31/57. Kalzium 9,6 mg%, anorgan. Phosphor 2,48 mg%, alkal. Phosphatase 4,28 KAE, saure Phosphatase 2,85 GE. Sulkowitch normal.

Biopsie: Mäßige Rarefizierung, sehr viele kernlose Knochentrümmer, Osteoide Säume vorhanden, an manchen Stellen mit dichtliegenden Osteoblasten besetzt. Kaum Ultrastrukturauflockerung. Lokale Markfibrose.

Behandlung mit Femovirin, später Methylandrostendiol, Segmentmassage, Kurzwelle. Danach deutliche Besserung der Beschwerden. Arbeitet wieder im Laden. Nach 1/2 Jahr (Steroidbehandlung unterbrochen) erneute Rückenschmerzen.

Epikrise:

Bei der 46-jährigen Frau im dritten Jahr der Menopause mit Rückenschmerzen erweckten weder der klinische Befund noch die Laboruntersuchung Verdacht auf eine Osteopathie. Die Röntgenuntersuchung zeigte aber eine gewisse Kalkverarmung. Bioptisch handelte es sich um eine Mischform zwischen Osteoporose und Osteomalazie. Behandlung mit Sexualhormonen brachte zunächst Schmerzbefreiung, wurde aber zu früh abgebrochen.

Fall 13:

E.T., 51-jährige Hausfrau. Seit 15 Jahren Schmerzen beim Bücken und bei großen körperlichen Anstrengungen in der Wirbelsäule. Klagt außerdem über Schlappheit, Schwindelgefühl. War einmal mehrere Wochen in einem Nervensanatorium.

Klinischer Befund: Reduzierter Allgemeinzustand. Beweglichkeit der Wirbelsäule frei. Druck- und Klopfschmerz der mittleren Brustwirbelsäule und der Lendenwirbelsäule. Stauchungsschmerz.

Röntgen: Untere Lendenwirbelsäule steilgestellt. Kalkminderung fraglich. Abschlußplatten im Brustbereich verlaufen wellig, heben sich etwas stärker hervor (Abb. 46).

Laborwerte: BSR 2/5. Kalzium 9,9 mg%, anorgan. Phosphor 2,17 mg%, alkalische Phosphatase 2,3 KAE, saure Phosphatase 2,2 GE. Mancke-Sommer 100 mg%, Ges.-Bilirubin 0,52 mg%, Ges.Eiweiß 7,9 mg%, Elektrophorese o.B., Sulkowitch normal.

Biopsie: Keine Rarefizierung. Osteoide Säume und Kappen deutlich. Deutliche Ultrastrukturauflockerung. Mark zellreich, mäßige lokale Fibrose. (Abb. 47).

Behandlung zunächst mit Dekristol-Hydrosol, später Methylandrostendiol, ferner Ascorvit, Sedativa, Segmentmassage, Kurzwelle, Kräftigungsübungen für den Rücken. Erreicht wurde eine Besserung der heftigen, die Tätigkeit im Haushalt stark behindernden Beschwerden. Die Pat. kam jedoch in grösseren Abständen immer wieder mit diffusen, aber offenbar erträglichen Schmerzen im ganzen Körper. Sie war in ein Unterhaltsverfahren mit ihrem geschiedenen Ehemann verwickelt. Zuletzt beschränkte sich die Konsultation auf ein Gespräch und die Verordnung vegetativ dämpfender Medikamente.

Abb. 46:

Pat. E.T., 51 J.

LWS steilgestellt. Keine eindeutige Kalkverminderung der WS

Abb. 47:

dies. Pat.

Bälkchen normal breit, aber deutliche Auflockerung der Ultrastruktur. Blaugefärbte Flecke innerhalb der Knochenbälkchen (im Foto dunkel).

Azan, Abb.-Maßst. 1:50

Epikrise:

Bei der Frau bestand von vorn herein der Eindruck einer erhöhten vegetativen Labilität. Ein "Nervenzusammenbruch" mit Aufenthalt in einem Nervensanatorium lag einige Jahre zurück. Die klinische Untersuchung, die Laborwerte ergaben keinen krankhaften Befund. Das Röntgen-Bild war ebenfalls nicht eindeutig, die Veränderungen der Brustwirbelsäule konnten von einer alten Scheuermann'schen Erkrankung herrühren. Die Biopsie zeigte jedoch, daß auch eine Osteopathie mit vorwiegend malazischem Charakter mitspielte. Diese Komponente konnte

durch entsprechende Therapie deutlich gebessert werden. Volle Beschwerdefreiheit wurde jedoch nicht erreicht. Hierbei spielten offensichtlich psychische Faktoren eine entscheidende Rolle.

Fall 14:

M.L., 6o-jährige Hausfrau. Menopause seit 1o Jahren. Oktober 196o Wirbelfraktur (?). Seither Rückenschmerzen. Laufen fällt schwer. Völlegefühl im Leib.

Klinischer Befund: Rundrücken. Schonhaltung der Wirbelsäule beim Bücken. Klopfschmerz und Stauchungsschmerz der Wirbelsäule. Leichtes Rippenfedern. Thoraxkompressionsschmerz.

Röntgen: Erhebliche Kalkverminderung der Wirbelsäule. Knochenstruktur verwaschen. Zahlreiche Fisch-, Keil- und Plattwirbel (s. Abb. 23, S. 78).

Laborwerte: BSR 14/32, Kalzium 9,8 mg%, anorgan. Phosphor 3,7 mg%, alkal. Phosphatase 9,4 KAE, saure Phosphatase 1,56 GE. Mancke-Sommer 6o mg%, Ges.-Bilirubin 1,22 mg%, Weltmann o,35°/oo $CaCl_2$.
Urin: sauer, Eiweiß: 1. opal, Zucker neg., Sulkowitch vermehrt.

Biopsie: Deutliche Rarefizierung, sehr viele Bruchstücke. An einigen Stellen vermehrte osteoide Säume mit dichtem Osteoblastenbesatz. Geringe Auflockerung der Ultrastruktur. Lokale Fibrose. An manchen Stellen auch vermehrter Abbau.

Behandlung mit Kombination von Oestrasid und Testoviron. Trotzdem gyn. Blutung infolge vermehrter Proliferation der Uterusschleimhaut, die zur Abrasio[1] zwang. Danach Dekristol, Ascorvit. Ferner Mezym, leichte Massage, Bäder. Zunächst deutliche Besserung. Die vorwiegend bettlägerige Pat. konnte wieder herumlaufen und mit öffentlichen Verkehrsmitteln zur Klinik kommen. Später jedoch wieder Schmerzrückfälle. Überweisung zum Internisten wurde von der Pat. hartnäckig abgelehnt.

Epikrise:

Es handelt sich um eine Mischform von Osteodystrophie mit deutlichen Zügen der Osteomalazie. Klinischer Aspekt, Röntgenbefund und andeutungsweise auch die Laboruntersuchungen wiesen auf Osteomalazie hin. Eine wahrscheinlich mitspielende Störung der Leberfunktion konnte leider nicht weiter abgeklärt werden.

---

1) Universitäts-Frauenklinik Halle.

Fall 15:

M.K., 7o-jährige Rentnerin. Seit 1/2 Jahr Rückenschmerzen. Hat seit vielen Jahren Gallenbeschwerden, Leber sei häufig geschwollen, muß Diät essen.

Klinischer Befund: Vermehrte Kyphosierung der BWS, Klopfschmerzhaftigkeit der ganzen Wirbelsäule, Bewegungseinschränkung. Leber am Rippenbogen, hart, leichter Sklerenikterus.

Röntgen: Deutliche Minderung des Kalkgehaltes, die Abschlußplatten treten hervor, sie sind eingedellt, Struktur verwaschen (Abb. 48).

Abb. 48:

Pat. M.K., 7o J.

Deutliche Verminderung des Kalkgehaltes der WS. Verwaschene Struktur. Angedeutete Fischwirbelbildung.

histologisch: Mischform

autoptisch: exzessives Gallensteinleiden

Laborwerte: BSR 5o/76. Kalzium 9,2 mg%, anorg. Phosphor 2,17 mg%, alkal. Phosphatase 19,1 KAE, saure Phosphatase 2,o GE. Bilirubin 2,8 mg%. Sulkowitch normal.

Biopsie: Deutliche Rarefizierung, jedoch keine Bälkchentrümmer, gut ausgebildete Kerne. Reichlich osteoide Säume. Grundstruktur nicht aufgelockert. Zellreiches Mark mit einigen Riesenzellen.

Behandlung mit Dekristol-Hydrosol, Mezym forte, später Testoviron und Oestrasid peroral. Physikalische Maßnahmen waren bei der sehr gehbehinderten Frau nicht möglich. Die Behandlung führte zu einer geringen Schmerzbesserung und dem Gefühl größerer Beweglichkeit.
Als der Ikterus sich verstärkte (Ges.-Bilirubin 7,62 mg%)

Überweisung in eine innere Klinik. Dort verstarb die Pat. nach 8 Wochen mit schwerstem Ikterus im Coma hepaticum. Die Sektion [1] deckte ein selten ausgedehntes Gallensteinleiden mit mehreren Steinen in den extrahepatischen Gallenwegen auf.

Epikrise:

Bei der 7o-jährigen Frau mit jahrelanger Gallenanamnese hatte sich offenbar eine Osteomalazie, die sich in einer Vermehrung der osteoiden Säume und in einer Erhöhung der alkalischen Phosphatase ausdrückte, auf eine bestehende Altersosteoporose aufgepfropft. Die Ultrastruktur des Knochens war nicht verändert. Für die Phosphataseerhöhung hätte aber auch der bestehende Ikterus als Ursache gelten können. Die ambulante Behandlung brachte nur geringe subjektive Erfolge, da das Grundleiden nicht beeinflußt werden konnte. Es wurde erst durch die Autopsie richtig erkannt: es handelte sich um ein exzessives Gallensteinleiden, das zu einem massiven Verschluß-Ikterus und zum Coma hepaticum führte.

Fall 16:

M.Z., 6o-jährige Hausfrau. Seit 1 Jahr Schmerzen in der Wirbelsäule, die in die Beine ausstrahlen. Schmerzen in Hüftgelenken und Beinen. Unsicherer Gang.

Klinischer Befund: Stark gealterte Frau. Herabgesetzter AZ. Vermehrte Brustkyphose. Bewegungseinschränkung der Wirbelsäule. Klopfschmerz der Lendenwirbelsäule. Gang mit kleinen, unsicheren Schritten.

Röntgen: Allgemeine Kalkverminderung der Wirbelsäule. Strahnige Zeichnung. Glockenförmige Einziehung des unteren Thorax (Abb. 49).

Laborwerte: BSR 52/8o. Kalzium 9,5 mg%, anorgan. Phosphor 1,24 mg%, alkal. Phosphatase 22,5 KAE, saure Phosphatase 2,99 GE. Urin: sauer, Eiweiß neg., Zucker 1,1%. Sulkowitch vermehrt, Konzentration 1o22. Alkali-Reserve 57,6 ccm Co_2, Rest-N 41 mg%, NACl 58o mg%, Kalium 17,9 mg%. Blutzucker 13o mg%, Gesamteiweiß 8,25 g%.

Biopsie: Ungleich breite, z.T. schlecht angefärbte Bälkchen. Vollständiges Fehlen der osteoiden Säume. Starke Auflockerung

---

1) Pathologisches Institut Halle

der Ultrastruktur: breite, blaue Bänder innerhalb der Bälkchen im Azanpräparat (Abb. 5o). Zellreiches Mark mit atypischen, an Fibroblasten erinnernden Zellen. Keine Riesenzellen.

Abb. 49:

Pat. M.Z., 6o J.

Strähnige Entkalkung der Rippen. Glockenförmige Einziehung des unteren Thorax entsprechend dem Zug des Zwerchfells

Abb. 5o:

Dies. Pat.

Keinerlei osteoide Säume. Große Teile der Bälkchen färben sich blau an (im Foto hell erscheinend, die dunklen Stellen sind im Präparat rot)

Azan, Abb.-Maßst. 1:2o

Wegen Verdacht auf Malignom zur weiteren Durchuntersuchung Überweisung an den Internisten. Ein Tumor wurde nicht gefunden. Auf Grund des Knochenmarkbefundes lautete die Diagnose: maligne Retikulose.

Nunmehr symptomatische Behandlung mit Testoviron und Oestrasid, Dekristol, mit leichter Massage und vorsichtigen Bewegungsübungen wie bei den übrigen Osteopathiepatienten. Daraufhin auffällige subjektive Besserung; die bettlägerige Patientin steht wieder auf, sodaß die Diagnose angezweifelt wird. Erneute Sternalpunktion kommt zum selben Ergebnis. Im Röntgenbild nahm die Entkalkung jedoch zu.
Nach einigen Monaten relativen Wohlergehens plötzlich objektive und subjektive Verschlechterung, die zum Exitus führte. Die Sektion [1] ergab ein sarkomähnliches faszikuläres Thymuskarzinom mit ausgedehnten Knochenmetastasen.

Epikrise:

Bei einer 6o-jährigen Frau bestanden klinisch und röntgenologisch die Zeichen einer kalzipenischen Osteopathie. Die Laboruntersuchungen deuteten in Richtung auf eine malazische Erkrankung, während das Röntgenbild eine mehr strähnige, teilweise fleckige Atrophie aufwies und bei der Biopsie das völlige Fehlen der osteoiden Säume und die hochgradige Veränderung der Ultrastruktur auffiel. Atypische Zellen im Knochenmark, stark erhöhte BSR und schlechter Allgemeinzustand veranlaßten wegen Verdachts auf verstecktes Malignom die Überweisung zum Internisten, der zur Diagnose "maligne Retikulose" kam. Unter einer Behandlung, wie sie bei Osteopathien üblich, vorübergehende Besserung. Die endgültige Diagnose wurde erst bei der Autopsie gestellt: es handelte sich um die ausgedehnte Skelettmetastasierung eines sarkomähnlichen, faszikulären Thymuskarzinoms.

---

1) Pathologisches Institut Halle, Direktor Prof.Dr.Bruns, Obduzent: Dr. Fritsch

XI. Besprechung der Ergebnisse.

Die Grundformen der Knochenaufbau-Störungen, namentlich Osteomalazie und Osteodystrophie, sind in typischer Ausprägung seltene Erkrankungen. Lediglich die Osteoporose im höheren Alter und als Begleiterscheinung anderer Krankheitszustände ist häufiger und damit auch bekannter.

Die alltägliche Erfahrung in der Klinik läßt aber vermuten, daß Anfangsstadien oder leichtere Formen solcher Osteopathien offenbar weiter verbreitet sind, als man bisher gemeinhin annahm. Denn man findet in der Anamnese einer ganzen Reihe von Patienten entsprechende Hinweise, ohne zunächst objektive Befunde dafür erheben zu können. Auch vom Theoretischen her läßt sich diese Annahme begründen. Die neueren Erkenntnisse über die Physiologie des Knochenstoffwechsels zeigen diesen in einer Größenordnung und in einem Maße mit allen übrigen Stoffwechselvorgängen des Körpers verbunden, daß es eigentlich verwunderlich wäre, wenn Störungen an einem anderen Hauptschauplatz des Stoffwechsels sich nicht in irgendeiner Form auch am Knochen auswirken sollten.

Die Schwierigkeit liegt für den Kliniker hauptsächlich darin, daß die Symptome solcher leichten Störungen recht uncharakteristisch sind und auf mancherlei Krankheiten hinweisen können. Besonders bei den sogenannten "rheumatischen" Beschwerden muß man immer die generalisierten Knochenaufbau-Störungen in die differentialdiagnostischen Erwägungen mit einbeziehen. Aber auch uncharakteristische Schwächezustände, unbestimmtes Müdigkeitsgefühl bei jüngeren Patienten sollten immer u.s. auch den Verdacht auf eine Osteopathie lenken. Selbstverständlich

müssen alle anderen Krankheiten, die ähnliche Beschwerden und Symptome machen, vorher ausgeschaltet sein. Es bleibt dann immer noch eine Gruppe übrig, bei der die üblichen klinischen Methoden nicht weiterführen.

Hier hat sich die Knochenbiopsie als wichtiges differentialdiagnostisches Hilfsmittel erwiesen. Sie ist als Routinemethode in jeder Klinik und in jeder größeren Ambulanz, wo die Wahrung strenger Asepsis gewährleistet ist, durchführbar und nicht aufwendiger als eine Sternalpunktion oder eine lege artis durchgeführte Punktion eines größeren Gelenks.

Die Aussagekraft der dabei gewonnenen und in üblicher Weise behandelten histologischen Präparate ist jedoch begrenzt. HE-gefärbte Präparate erlauben nur die Beurteilung der Dicke der Bälkchen, ihrer Form und Beschaffenheit, des Vorhandenseins osteoider Säume und der Zusammensetzung des Markes. Das ergibt ein ziemlich eintöniges histologisches Bild mit nur geringen Variationsmöglichkeiten.

Unter den gegebenen Untersuchungsbedingungen stellt auch die Aufsplitterung der Spongiosabälkchen in kleine, z.T. nadelartige Trümmer eine solche Variationsform dar, die gewisse Aufschlüsse über die Materialqualität des Knochens im mikroskopischen Bereich vermittelt. Selbst wenn man diese Aufsplitterung der Bälkchen als Kunstprodukt durch das Eintreiben der Stanze ansieht, so wäre sie trotzdem Ausdruck für eine besondere Sprödigkeit des Knochens. Obwohl die Punktionen immer in der gleichen Technik und mit demselben Instrumentarium vorgenommen wurden, trat die starke Zersplitterung nämlich nur bei einer bestimmten Anzahl von Patienten auf.

Solche Trümmer, meist kernlos, wurden aber auch sehr häufig

im Inneren der Spongiosazylinder gefunden und waren meist von einer deutlichen Reaktion des Markes begleitet. Die lokale und strangartige Vermehrung der Bindegewebselemente dient ohne Zweifel der Resorption toten Knochenmaterials.

Gleichzeitig oder auch isoliert gibt es bei einer Anzahl jüngerer Patienten eine deutliche Diskrepanz zwischen Lebensalter und "Knochenalter", wenn man mit FROST eine erhöhte Rate von toten Osteozyten als Ausdruck der Alterung des Knochens auffaßt: an sonst gut ausgebildeten Bälkchen ist Onkose der Osteozyten zu bemerken, es treten viele leere und weite Osteozytenlakunen auf.

Alle diese Erscheinungen scheinen ebenfalls ein Ausdruck der Osteoblastenschwäche zu sein, zumal osteoide Säume an solchen Stellen meist fehlen. Die Resorption dieses Knochens wird durch Bindegewebe des Markes und von den Gefäßen ausgehende Zellstränge verursacht; Resorption durch vielkernige Riesenzellen ist eine ausgesprochene Rarität.

Da auch die Bemühungen anderer Untersucher (z.B. JOWSEY), qualitative Unterschiede zwischen osteoporotischem und normalem Knochen herauszufinden, offenbar noch zu keinem Ergebnis geführt haben, scheint sich damit das oft gebrauchte Wort von der Ausdrucksarmut des Knochens zu bewahrheiten. Diese Ausdrucksarmut gilt aber sicherlich nur im makroskopischen und lichtmikroskopischen Bereich. Sie ist subjektiv, vom Untersucher her gesehen und zeigt nur die relative Grobheit der angewandten Methoden an.

Histochemische und elektronenmikroskopische Forschungen werden hier weiterhelfen und haben in unseren Kenntnissen über die Feinstruktur der Stützsubstanzen des Körpers bereits wesent-

liche Fortschritte gebracht. Sie haben am Knochen besonders die Bedeutung der Interzellularsubstanz, der Kittsubstanz, gezeigt. An und in dieser vollziehen sich die Stoffwechselvorgänge. Dabei spielen die Mukopolysaccharide hinsichtlich ihrer absoluten Menge und ihres Polymerisationsgrades eine wichtige Rolle.
BARTELHEIMER und seine Mitarbeiter haben nun gezeigt, daß durch die Azanfärbung auch im lichtmikroskopischen Bereich gewisse Aufschlüsse über die Beschaffenheit der Grundsubstanz, insbesondere ihren Mukopolysaccharidanteil und damit auch über den Mineralisationsgrad des Knochens zu erzielen sind. Freilich handelt es sich hierbei nur um einen kleinen Sektor aus einem sehr umfassenden Geschehen, wie bei allen bisherigen Ergebnissen der Knochenforschung. Es wird nur die Kohlehydratkomponente des Knochenstoffwechsels erfaßt. Wir tun gewissermaßen nur einen Blick durch einen Türspalt; aber auch dieser begrenzte Einblick eröffnet mehr Erkenntnisse, als wenn wir weiter vor völlig geschlossener Tür ständen.
Bei der hohen Umsatzgeschwindigkeit und Vielschichtigkeit des Knochenauf- und -abbaues müssen Störungen der Mineralisation auch bei allen möglichen Stoffwechselstörungen an anderen Stellen des Körpers auftreten. Die mit diesen Störungen indirekt verbundenen Veränderungen werden zu einem Teil mit der Azanfärbung erfaßt und äußern sich in einer mehr oder weniger starken Blauanfärbung der Knochengrundsubstanz im Innern der Bälkchen. Es vollziehen sich damit bereits beim Lebenden im Knochen Vorgänge wie sie auch bei Gesunden regelmäßig schon wenige Stunden postmortal auftreten.
Die vorstehenden Untersuchungen zeigen, daß derartige Veränderungen der Grundsubstanz gerade in den Fällen, die noch keinen

sonst faßbaren klinischen Befund, aber doch schon verdächtige Beschwerden haben, sehr häufig sind. Der Erfolg einer in diese Richtung zielenden Therapie bestätigt weiter, daß es sich um die Initialstadien kalzipenischer Osteopathien handelt.
Aber auch bei klinisch bereits faßbaren, zunächst als Osteoporose angesprochenen Vorgängen bei Menschen mittleren und höheren Alters finden sich derartige Auflockerungen häufig.
Eine absolut sichere Einordnung in die Grundformen der Osteopathien ist auch oder gerade bei unserem Material, das vom Leitsymptom Rückenschmerzen ausgehend nach klinischen Verdachtsmomenten ausgewählt wurde, im Einzelfall recht schwierig. Betrachtet man nämlich die Hauptkriterien der einzelnen Osteopathieformen - die Rarefizierung, die Ausbildung der osteoiden Säume, die Markfibrose, die disseziierende Resorption und die Ultrastrukturauflockerung - , so ergeben sich eine Fülle von Kombinationsmöglichkeiten. Reine Fälle mit der lehrbuchmäßig richtigen Kombination aller Merkmale sind in der Praxis selten. Mischformen, besonders zwischen Osteoporose und Osteomalazie, sind eigentlich die Regel.
Von allen klinisch verwendbaren Untersuchungsmethoden gewährt nur die Biopsie einen mehr oder weniger direkten Einblick in die morphologischen und physiologischen Verhältnisse des Knochens. An ihren Ergebnissen muß man deshalb die differentialdiagnostische Bedeutung der übrigen Untersuchungsverfahren für die Praxis prüfen.
In unseren Fällen halfen blutchemische Werte nicht weiter. Es ist bekannt, daß bei der Osteoporose der Blutchemismus normal ist. Aber auch unsere wenigen Fälle mit eindeutigen Veränderungen der Phosphataseaktivität und des Phosphatspiegels gehörten

histologisch verschiedenen Osteopathieformen an. Die saure Phosphatase, über deren Verhalten in der Literatur (mit Ausnahme beim metastasierenden Prostatakarzinom) auffallend wenig veröffentlicht wird, zeigte zwar häufiger, aber ebenfalls keine typischen Veränderungen.

Auch das Röntgenbild ist ungeeignet für die Differentialdiagnose. Die im Routinebetrieb selbst in einer Fachklinik hergestellten Aufnahmen weichen in ihren Aufnahmebedingungen, z.B. allein schon durch Schwankungen der Netzspannung, so voneinander ab, daß Flauheit und Verwaschenheit der Knochenzeichnung nicht als Ausdruck der Osteomalazie gewertet werden dürfen. Außerdem treten Zeichen, die als charakteristisch für die eine Osteopathieform beschrieben werden, auch bei anderen auf, so z.B. die strähnige Struktur der Spongiosa auch bei mehr der Malazie entsprechenden Osteopathien und Eindellung der Abschlußplatten (Fischwirbelform) und Looser'sche Umbauzonen auch bei Osteoporosen.

Ein besonders schwieriges Problem bilden die Deformierungen. Jede stärkere Osteopathie führt fast zwangsläufig zu Formveränderungen an den Wirbelkörpern und damit an der Gesamtform der Wirbelsäule. Diese Deformierungen können sich langsam schleichend, aber auch mehr akut, immer jedenfalls ohne adäquates Trauma, oftmals nur durch Muskelzug entwickeln. Um sie auch sprachlich klar von den traumatischen Wirbelfrakturen abzutrennen, hat WITT hierfür den Begriff der "akuten und allmählichen Spontanverformung" geprägt. In ihrer äußeren Form sind sie nicht von Deformierungen infolge Traumas zu unterscheiden.

Das bringt mitunter große, manchmal fast unlösbare Schwierigkeiten bei der Begutachtung mit sich. Denn auch ein Mensch mit einer Osteoporose kann einen Unfall erleiden, der zu einer Wir-

belfraktur führt. Hier kommt es sehr genau auf die subtile Erhebung der Anamnese und die Prüfung der Frage an, ob Art und Stärke des angeschuldigten Traumas auch beim Normalen eine Wirbelfraktur hätten herbeiführen können. Sind Deformierungen in der Mehrzahl vorhanden, so spricht das mehr für eine Osteopathie. Aber auch bei einer allgemeinen Erkrankung muß einmal ein Wirbel der erste sein, der zusammenbricht! Es ist unzweckmäßig, den Osteopathie-Patienten einen erfolgten Wirbelzusammenbruch mitzuteilen, denn das setzt nur zusätzliche psychische Traumen, während sich für die Behandlung meist keine besonderen Konsequenzen ergeben. Nicht einmal Bettruhe ist immer nötig.

Bei solchen Patienten mit Skelettentkalkung, mit Wirbeldeformierungen und Schmerzen ist die Klärung der Frage, woher diese Schmerzen eigentlich kommen, äußerst schwierig. Denn auch die Deformierung als solche kann auf vielfältige Weise Schmerzen auslösen. Entstehungsorte sind die kleinen Wirbelgelenke, die Wirbelrippengelenke, die Brustbeinrippenverbindung und die Bänder der Wirbelsäule. Durch übermäßige Lordosierung der Lendenwirbelsäule reiben die Dornfortsätze aneinander, es bilden sich schmerzhafte Nearthrosen (Baastrup-Syndrom). Durch Näherung der Ansatzpunkte wird die Muskulatur geschwächt oder durch Veränderung der Statik besonders im Rücken reflektorisch zu vermehrter Dauerleistung gezwungen: es stellen sich schmerzhafte Spasmen und Myogelosen ein. Da diese Deformierungen irreversibel sind, wird erklärlich, daß auch nach vollständiger Abheilung einer Osteopathie mitunter keine völlige Beschwerdefreiheit eintritt oder gelegentlich neue Schübe von - statisch ausgelösten - Beschwerden vorkommen können.

Umgekehrt kann bei bereits vorhandenen, aber stationären Deformierungen wie Skoliose oder vermehrte Kyphose eine hinzukom-

mende Osteopathie die Deformierung auch im Erwachsenenalter noch verstärken und schmerzhaft machen.

Frauen in der Menopause spielen zahlenmäßig unter den Patienten mit Osteopathien die größte Rolle. Wenn auch die Zusammenhänge zwischen dem Aufhören der Eierstockfunktion und der Entstehung der Osteopathie noch weitgehend ungeklärt sind, so gehört doch die Menopause, besonders wenn sie durch gynäkologischen Eingriff künstlich hervorgerufen worden ist, mit zu den wichtigsten ätiologischen Faktoren. Es ist daher notwendig, solche mitunter in jungen Jahren operierten Frauen über Jahrzehnte hinaus bis in die 5oiger Jahre ärztlich zu überwachen. Die Gabe von Sexualhormonen dient bei ihnen nicht nur der Beseitigung der lästigen vegetativen Nebenerscheinungen des künstlichen Klimakteriums, sondern kann auch die später drohenden Veränderungen am Skelett weitgehend verhindern oder herabmindern.

Bei einem Teil der Patienten in jüngerem Lebensalter spielten Veränderungen im Mineralhaushalt für die geklagten Beschwerden tatsächlich eine Rolle. Die Biopsie konnte bei ihnen vielfach Abweichungen aufdecken, und die Therapie mit Sexualhormonen oder mit Vitamin D brachte eindeutige Erfolge.

Bei einem anderen Teil lag keine Osteopathie vor. Es handelt sich dabei recht häufig um asthenische, psychisch labile, zu vielfältigen Klagen neigende Patienten beiderlei Geschlechts. Es schien hier so, als ob die Ursache der Beschwerden hauptsächlich im Psychischen läge. Auch von dieser Seite her können Rückenschmerzen und zwar durch Vermittlung der Muskulatur entstehen. Emotionelle Dauerkonflikte können den Tonus der quergestreiften Muskulatur verändern (BERBOLOWSKI). Ein zu großer

Hypertonus der Stammuskulatur bewirkt aber eine chronische Haltungsveränderung, unphysiologische Bewegungsabläufe und verhindert die Rückkehr in die physiologische Ruhelage. In solchen Fällen sind vegetativ dämpfende Mittel notwendig.

Entsprechend dem vielschichtigen pathogenetischen Geschehen bei den Osteopathien muß auch die Behandlung vielschichtig sein. Hinsichtlich der Vorgänge im Knochen selbst macht das häufige, nach den bisherigen Veröffentlichungen nicht erwartete Vorkommen von Mischformen zwischen Malazie und Porose eine Kombinationstherapie sinnvoll. Je nach dem Grad des Vorherrschens der einen oder anderen Komponente soll die Vitamin-D-Behandlung oder die Gabe von Sexualhormonen im Vordergrund stehen. Wir haben diese Mittel nicht gleichzeitig, sondern hintereinander verabreicht.

Für die ambulante Praxis, in der die Biopsie nicht gleich zur Verfügung steht, kann die Verabreichung von Sexualhormonen in mittlerer Dosierung und die zusätzliche Gabe von kleinen Dosen Vitamin D für Verdachtsfälle von Osteopathien empfohlen werden. Kleine Dosen Vitamin D schaden sicherlich nicht, die Kontrolle der Kalkmineralwerte gibt eine zusätzliche Sicherung vor Überdosierung. Eine kalzium- und eiweißhaltige Kost, am besten in Form von Milch und Milchprodukten ist außerdem nützlich.

Wegen der gleichzeitig auftretenden statischen Schmerzen, verursacht durch die vielfältigen Deformierungen, sind auch die klassischen Mittel konservativer Wirbelsäulenbehandlung wie Massage und Hyperaemie nützlich. Auch lokale Infiltration schmerzhafter Partien mit Jenacain, vorübergehende, aber nicht vollständige Ruhigstellung einzelner Wirbelsäulen-Abschnitte kann notwendig werden. Im Vordergrund steht aber eine

sinnvolle, allmählich gesteigerte, abrupte Übungen vermeidende Bewegungstherapie.

Nach unseren heutigen Erkenntnissen müssen wir sagen, daß sicher ein Teil der Fälle, die SCHANZ unter dem Sammelbegriff der Insufficientia vertebrae beschrieb, leichte oder latente Osteopathien waren. Solche Fälle herauszufinden und einer wirksamen Behandlung zuzuführen, ist die Knochenbiopsie ein wirksames Mittel. Trotzdem bleibt aber immer noch ein Rest, dessen Beschwerden nicht durch Knochenstoffwechselstörungen bedingt ist.

Wahrscheinlich bildet die Muskulatur, besonders die autochthone Rumpfmuskulatur mit ihrer von verschiedensten Einflüssen abhängigen Veränderung der Tonuslage den Schlüssel zum Verständnis solcher Beschwerden. In diesem, sehr eingeengten Sinne wäre also auch heute noch der Begriff der "Insufficientia vertebrae anwendbar.

XII. Zusammenfassung

Ein wesentlicher Teil des Beschwerdekomplexes, für den vor etwa 5o Jahren SCHANZ den Begriff "Wirbelsäuleninsuffizienz" einführte, konnte in den letzten Jahrzehnten hinsichtlich seiner Ätiologie und Pathogenese aufgeklärt werden. Veränderungen in den Bandscheiben, in den Wirbelgelenken und in der Muskulatur sind hierfür verantwortlich.
Es war daher die Frage, ob nicht der restliche, noch ungeklärte Teil des Syndroms durch Störungen im Knochengewebe selbst verursacht werden könnte. Denn gerade hinsichtlich der Physiologie und Pathologie des Knochengewebes sind in neuerer Zeit wichtige Erkenntnisse gewonnen worden.
Die Bedeutung solcher Störungen, für die die von BARTELHEIMER stammende Bezeichnung "kalzipenische" oder "halipenische Osteopathien" empfohlen wird, für das Rückenschmerzproblem wurde bisher nicht genügend gewürdigt. Denn es ist schwierig, die Anfangsstadien solcher Störungen klinisch zu erfassen.

Nach einem kurzen Überblick über die Lokalisation der Schmerzentstehung an der Wirbelsäule befaßt sich die Arbeit deshalb mit den neueren Erkenntnissen über die Auf-, Ab- und Umbauvorgänge im Knochengewebe.
Dabei wird die fundamentale Bedeutung des Knochengewebes als Depot- und Umschlagplatz für die Mineralien Kalzium und Phosphor herausgestellt und die innige Verflechtung der Vorgänge im Knochen mit dem übrigen Stoffwechselgeschehen im Körper aufgezeigt.
An den ständigen Umwandlungen, die auch im submikroskopischen

Bereich vor sich gehen, ist immer der Mukopolysaccharidanteil der Grundsubstanz beteiligt. Der Zustand der Grundsubstanz erlaubt indirekt Aussagen über den Mineralisationsgrad. Er ist mit der Azanfärbung zu erfassen.

Das notwendige Knochenmaterial für die histologische Untersuchung ist auf einfache, klinisch anwendbare und ungefährliche Weise durch Punktion des Beckenkamms zu gewinnen.

In eigenen orientierenden Voruntersuchungen an Knochenzylindern von Gesunden und von Patienten mit erwiesenen Knochenerkrankungen, ferner an erst nach Ablauf von 24 Stunden fixiertem Knochenmaterial von Gesunden wurden die Angaben anderer Autoren über das Verhalten der Azanfärbung überprüft und bestätigt.

Die eigenen Untersuchungen stützen sich auf die Ergebnisse der Knochenbiopsie bei 14o Fällen. Ausgewählt wurden dafür Patienten, bei denen die Anamnese oder die klinische Untersuchung Verdacht auf das Vorliegen einer Osteopathie ergab.

Es handelte sich um 11o Frauen und 3o Männer. 2o waren unter 4o Jahren, 83 über 5o Jahre, davon 15 über 65 Jahre alt.

Zwei Hauptfragen waren zu klären:

1. Spielen latente Osteopathien bei sonst nicht erklärbaren Schmerzzuständen des Rückens eine Rolle?

2. Läßt sich bei vorhandener, meist nicht hochgradiger Osteopathie eine scharfe Trennung in die einzelnen pathologisch-anatomisch bestimmten Grundformen vornehmen, wie das von einigen Autoren gefordert wird, oder überwiegen Mischtypen zwischen den einzelnen Grundformen?

Diese letzte Frage läßt sich zugunsten des Überwiegens von Mischformen bejahen; denn unter diesen 14o, auf Osteopathie

verdächtigen Fällen gab es nur 9 normale Biopsiebefunde. Die reine Osteoporose war mit 21%, Mischformen zwischen Osteoporose und Osteomalazie aber mit 59% vertreten. Es zeigte sich, daß alle anderen Untersuchungsverfahren für die Differentialdiagnose unzuverlässig sind.

Es gibt weder im Röntgenbild noch im Blut für die eine oder die andere Osteopathieform absolut typische Veränderungen. Nur die Knochenbiopsie erlaubt die Erkennung latenter, sonst nicht diagnostizierbarer Osteopathien.

So wiesen von 17 jüngeren Patienten ohne erkennbare Veränderungen an der Wirbelsäule, aber mit entsprechenden Beschwerden nur 4 eine normale Ultrastrukturdichte der Grundsubstanz auf, 1o von 2o Patienten unter 4o Jahren zeigten Osteopathien vom Mischtyp. Der Erfolg zielgerichteter Behandlung bestätigte die Diagnose.

Besonderen Verdacht auf eine Osteopathie muß es wecken, wenn in der Anamnese länger dauernde Störungen seitens des Verdauungsapparates angegeben werden. Solche Angaben machten 47% unserer Patienten. Von diesen 67 Fällen wiesen nur 5 ein normales Biopsieergebnis auf.

Eine andere Gruppe mit hoher Osteopathie-Gefährdung sind Frauen in der Menopause, sowohl der natürlichen als der künstlich durch Operation herbeigeführten. Auch bei diesen treten die Knochenveränderungen meist erst um das 5o. Lebensjahr herum auf. Deshalb ist postoperativ langdauernde ärztliche Überwachung notwendig. Von den Frauen in der Menopause, die 2/3 aller Fälle umfaßten, wies die Hälfte ebenfalls Osteopathien auf, die sowohl Züge der Osteoporose wie auch der Osteomalazie trugen.

Dieser Tatsache ist bei der Behandlung Rechnung zu tragen. Alleinige Steroidbehandlung ist bei der reinen Osteoporose, Vitamin-D-Behandlung bei der Osteomalazie angezeigt. Bei Mischformen müssen beide Medikamentengruppen verwandt werden unter Betonung der einen oder der anderen Komponente ja nach Biopsieergebnis.

Der hohe Anteil von Mischformen unter klinisch uncharakteristischen Fällen in unseren Untersuchungen erlaubt aber für die Praxis, wenn keine Biopsie durchführbar ist, die Empfehlung einer Behandlung mit mittleren Dosen von Steroiden und zusätzlichen kleinen Dosen von Vitamin D im Verdachtsfalle vorzunehmen. Kontrolle der Kalziumausscheidung anhand der Sulkowitch-Probe ist erforderlich.

Wichtig bei den Osteopathien mit darniederliegender Osteoblastenaktivität ist eine vorsichtig dosierte, allmählich gesteigerte aktive Übungsbehandlung. Sie wird in manchen Fällen erleichtert durch eine Teilentlastung der Wirbelsäule mit einem elastischen Mieder. Vollkommen ruhigstellende Maßnahmen sind dagegen abzulehnen.

Veränderungen der Statik der Wirbelsäule spielen auch bei Osteopathien eine Rolle; denn jede fortgeschrittene Osteopathie bringt Wirbeldeformierungen und damit Veränderungen der Form der Wirbelsäule als Ganzes mit sich. Sie stellen eine schwierige Komplikation des Behandlungsproblems dar, weil sie im Grunde irreversibel und daher nur symptomatisch zu behandeln sind. Ihre Abgrenzung gegen die durch die Osteopathie selbst ausgelösten Beschwerden ist mitunter unmöglich. Sie geben die Erklärung für Schmerzrezidive nach guter Beein-

flussung der Osteopathie und anfänglicher Beschwerdefreiheit.

Es lassen sich also tatsächlich aus dem Formenkreis der "Wirbelsäuleninsuffizienz" mit Hilfe der Knochenbiopsie latente Fälle von Osteopathien erfassen und einer wirksamen Therapie zuführen.

Es bleibt aber eine kleinere Gruppe, für die dieser Begriff auch heute noch anwendbar ist. Es handelt sich meist um asthenische und psychisch labile Menschen. Möglicherweise liegt in der Auswirkung psychischer Faktoren auf die autochthone Rükkenmuskulatur der Schlüssel zum Verständnis ihrer Beschwerden.

Die histologischen Präparate wurden von der leitenden Med.Techn.-Assistentin der Orthopädischen Universitätsklinik Halle, Fräulein R. Matzner, angefertigt, die Fotos und Mikrofotos von der Fotografin der Klinik, Fotomstrn. E. Gaumitz.

1. ABELS, J.C.
N.F.YOUNG and
H.C.TAYLOR jr. J.clin.Endocrin. 4(1944), 196

2. ALBRIGHT, F.
E.BLOOMBERG and
P.H.SMITH Trans.Ass.Amer.Phys. 55(1940), 298

3. ALBRIGHT, F.
P.H.SMITH and
A.M.RICHARDSON J.Amer.med.Ass.116 (1943), 2465

4. ALBRIGHT, F.
G.H.BURNETT
W.PARSON
E.C.REIFENSTEIN and
A.ROOS Medicine 25 (1946), 399

5. ALBRIGHT, F. Ann.intern.Med.27 (1947),861

6. ALBRIGHT, F. and
E.C.REIFENSTEIN "The parathyroid glands and metabolic bone disease", Williams and Wilkins, Baltimore (1948)

7. ANDERSCH, H. Dtsch. Gesundheitsw.17 (1962) 310

8. AUB, J.C. und
H.HANSON zit. nach EGER

9. BABAINTZ, L. Radiol.clin. 16(1947), 291

10. BALZ, G. und
R.BIRKNER Strahlenther.99 (1956), 221

11. BARTELHEIMER, H. Klin.Wschr. 27 (1949), 521

12. Ders. Dtsch.med.J. 5 (1954), 409

13. Ders. Med.Klin. 50 (1955), 613

14. BARTELHEIMER, H. und
J.M.SCHMITT-ROHDE Ergebn.Inn.Med.u.Kinderheilk. N.F. 7 (1956), 454

15. Dies. Klin.Wschr. 35 (1957), 429

16. BARTELHEIMER, H. Dtsch.Med.Wschr.82 (1957), 1400

17. BARTELHEIMER, H. G.PAHLKE und J.M.SCHMITT-ROHDE — Das med.Bild 2 (1959), 48

18. BARTELHEIMER, H. — Verh.Dtsch.Ges.Orthop., 48.Kongr. (1960), 158

19. Ders. — Dtsch.med.Wschr. 87 (1962), 1018

20. Ders. — Intern. 3 (1962), 233

21. BERBOLOWSKY, N. — Hippokrates 29 (1958), 345

22. BERGSTRAND, H. — Acta med.scand. 54 (1921), 539

23. BIENENGRAEBER, A. — Beitr. Orthop. u.Traumatol. 8 (1961), 551

24. BLEULER, M. und W.ZUEBLIN — Wien.med.Wschr.100 (1950), 233

25. BODANSKI, O. R.M.BAKWIN and H.BAKWIN — J.Biol.Chem. 94 (1931), 551

26. BOURNE, G.H. — in "The Biochemistry and Physiology of Bone", Bourne G.H., Academic Press, New York (1956)

27. BRANDENBERGER, E. — in "Lehrbuch der Röntgendiagnostik, H.R.Schinz, W.E.Baensch, E.Friedl, E.Uehlinger, Bd.I, G. Thieme, Stuttgart (1952)

28. BUCHER, R. — Schweiz.Med.Wschr. 91 (1961), 434

29. BURKHARDT, R. — Blut 2 (1956), 267

30. BUTLER, A.M. N.B.TALBOT, E.A.MCLACHLAN, J.E.APPELTON and M.A.LINTON — J.clin.Endocrin. 5 (1945), 327

31. COBB, J.D. — A.M.A. Arch.Pathol. 55 (1953), 496

32. COCCHI, U. — Radiol.clin. (Basel) 20 (1951), 362

33. CRAIG, F. — J.Bone Jt.Surg. 38-A (1956),93

34. COLLINS, D.H. and R.C.CURRAN — "Pathological ossifications and osseus metaplasia in man" in : Modern Trends in Pathology" Butterworth u. Co., London (1959)

35. CORYN, G. — Presse méd. 45 (1937), 9o, 93, 1o3

36. Ders. — Presse méd. 45 (1937), 611

37. DETTMER, H. — Hab.Schr., Med.Akad.Düsseldorf (1952)

38. DETTMER, N. und W.SCHWARZ — Z.wissensch.Mikrosk. 61 (1952-1954), 423

39. DETTMER, N. J.M.Schmitt-Rohde und F.J.HABERICH — Virchows Arch. 328 (1956), 324

4o. DIKSHIT, P.K. and V.N.PATWARDHAN — Ind.J.Med.Sci. 6 (1952), 1o7

41. DROESE, W. — Münch.Med.Wschr. 85 (1938), 1199

42. DROGULA, K.H. — Z.Orthop. 9o (1958), 444

43. DULCE, J.J. — Verh.Dtsch.Ges.Orthop., 48.Kongr. (196o), 151

44. Ders. — Med.Mitt.Schering 22 (1961), 64

45. DZIEWIATKOWSKI, D.D. — J.Exper.Med. 93 (1951), 451 u. 95 (1952), 489

46. EDELMANN, A. — Wien.klin.Wschr. 32 (1919), 82

47. EGER, W. — Dtsch.med.Wschr. 74 (1949), 3o3

48. Ders. — Klin.Wschr. 31 (1953), 4o9

49. Ders. — Materia Med.Nordmark 7, 8, 9, 1o, 11 (1955)

5o. Ders. — Med.Wschr. 11 (1957), 65

51. Ders. — Verh.Dtsch.Ges.Orthop., 48.Kongr. (196o), 129

52. EGER, W. — Intern. 3 (1962), 267

53. EGGERS-LURÅ, H. — Dtsch. Zahn-, Mund- u. Kieferheilk. 15 (1952), 366

54. ELLEGAST, H. und H. JESSERER — Fortschr. Röntgenstr. 89 (1958), 450

55. ENGFELDT, B. — J. Bone Jt. Surg. 4o-A (1958), 698

56. FANCONI, G. — Schweiz. med. Wschr. 33 (1954), 459

57. Ders. — Regensb. Jb. ärztl. Fortbild. V (1956), 3o6

58. Ders. — Wien. klin. Wschr. 7o (1958), 165

59. FOLLIS, P. H., jr. — Bull. Johns Hopk. Hosp. 89 (1951), 9

6o. Ders. — Proc. Soc. Exper. Biol. Med. 76 (1951), 722

61. Ders. — Bull. Johns Hopk. Hosp. 92 (1953), 4o5

62. Ders. — in: Metabolic Interrelations Trans. Fifth. Conf. Josiah Macy Foundation, New York 1953

63. FROST, H. M. — J. Bone Jt. Surg. 42-A (196o), 138

64. GEDIGK, P. — Klin. Wschr. 3o (1952), 1o57

65. GEMBALA, A. — zit. nach BARTELHEIMER

66. GHORMLEY, R. K. — Radiology 7o (1958), 649

67. GOSZMANN, H.-H. — Die Medizinische (1957), 443

68. GRASSER, H. und E. KLEIN — Z. Orthop. 88 (1957), 55o

69. GROSS, J. — zit. nach ROBINSON

7o. GRUHN, J. und D. P. FISCHER — A. M. A. Arch. Pathol. 69 (196o), 82

71. GUECK, N. — Fortschr. Röntgenstr. 86 (1957), 728

72. GUENTZ, E. — Die Wirbelsäule in Forschung und Praxis, Bd. I (1956), 126

73. Ders. — "Die Kyphose im Jugendalter" Hippokrates, Stuttgart (1957)

74. HELLER-STEINBERG, M. — Amer.J.Anat.89 (1951),347

75. HELLNER, H. — Med.Klin.47 (1952), 217, 249, 283 u. 314

76. Ders. — Chirurg 32 (1962), 5o6

77. Ders. — Intern. 3 (1962), 241

78. HENDRIKS, S.P. and W.L.HILL — Proc.Nat.Acad.Sci. 36 (195o), 731

79. HENNEMAN, P.H. and S.WALLACH — Arch.Int.Med. 1oo (1957),715

8o. HEUCK, F. und D.SCHMIDT — Verh.Dtsch.Ges.Orthop., 48.Kongr. (196o), 2o1

81. HEUCK, F. — Intern. 3 (1962), 252

82. HERNBERG, C.A. — Acta med.scand. 143 (1952), 1

83. HOEVELS, O. — "Der Einfluß der Vitamine auf die Verkalkung" in "Chemie und Stoffwechsel von Binde- und Knochengewebe", Springer, Berlin-Göttingen-Heidelberg (1958)

84. Ders. — Intern. 3 (1962), 282

85. HOFMANN, M. — Z.Zellforsch. 43 (1955), 82

86. HOHMANN, G. — "Orthopädische Technik", F.Enke, Stuttgart (1958)

87. HOLTZ, F. — Regensb.Jb.ärztl.Fortb. V (1956), 2o1

88. HOTCHKISS, R.D. — Arch.Biochem. 16 (1948), 131

89. HOWARD, J.E. — J.Bone Jt.Surg.33-A (1951), 8o1

9o. HUGGINS, C.B. — Biochem. J. 25 (1931), 728

91. ITOH und KATAGIRI — zit. nach EGER

92. JACKSON, S.F. and R.H.SMITH — J.biophys.biochem.Cytol. 3 (1957), 897

93. JESSERER, H. und W.KIRCHMAYR — "Die präsenilen und die senilen Involutionsosteoporosen". Docum. rheumat.Geigy, Basel (1955)

94. JESSERER, H. — Wien.klin.Wschr. 7o (1958), 21

95. Ders. — "Die Osteomalazie". Docum.rheumat. Geigy, Basel (1958)

96. JOWSEY, J. — J.Bone Jt.Surg.44-A, (1962), 1255

97. JUNGHANNS, H. — Ärztl.Praxis 38 (1959), 1273

98. Ders. — in "Beitr.zur manuellen Therapie", Hippokrates, Stuttgart, (1959)

99. KELLER, H. — Z.Orthop. 83 (1953), 219 u. 517

1oo. Ders. — Münch.med.Wschr. 1oo (1958), 1833

1o1. KESSON, C.M. N.MORRIS and A.MCCUTCHEON — Ann.Rheumat.Dis. 6 (1947), 146

1o2. KIENBOECK, R. — Fortschr.Röntgenstr. 62 (1940), 159

1o3. KIRCHMAIR, H. — Med.Klin. (1956), 1561

1o4. KIRBERGER, E. und G.A.MARTINI — Dtsch.Arch.Klin.Med. 197 (1950), 268

1o5. KNESE, K.H. — "Knochenstruktur als Verbundbau" G.Thieme, Stuttgart (1958)

1o6. Ders. — Dtsch.med.Wschr. 84 (1959), 1640

1o7. KOHLRAUSCH, W. — Z.angew.Bäder-Klimaheilk. 4 (1957), 172

1o8. KÜHNAU, J. — Neue med.Welt 1 (195o) 1366

1o9. KUHLENDAHL, H. — in "Die Erkrankungen der Wirbelsäule", K.Lindemann u. H.Kuhlendahl, F.Enke, Stuttgart (1953)

110. LABHART, A. und A.SCHUEPBACH — Schweiz.med.Wschr. 81 (1951), 992

111. LABHART, A. — Dtsch.med.Wschr. 81 (1959), 1161

112. LEBLOND, C.P. — Amer.J.Anat. 86 (1950), 1

113. LEISZA, H. — Diss.Med.Fak. H.U. Berlin 1957

114. LIÈVRE, J.-H. — "L'ostéose parathyroidienne et les ostéopathies chroniques", Masson et Cie. Paris 1932

115. Ders. — Arch.Electr.méd. 40 (1932), 297

116. LITTLE, R.D. — Stain Technol. 26 (1951), 132

117. LINDEMANN, K. — Arch.orthop.Unf.Chir. 44 (1951),

118. LIPP, W. — Acta anatom. (Basel) 20 (1954), 162 u. 22 (1954), 151

119. LOOSER, E. — Dtsch. Z.Chir,152 (1920), 210

120. LORENTZ, K. — Virchows Arch. 331 (1958), 72

121. MAJNO, G. und C.ROUILLER — Virchows Arch.pathol.Anat.321 (1951), 1

122. MCMANUS, J.F.A. — Stain Technol.23 (1948), 99

123. MCLEAN, F.C. — in "Chemie und Stoffwechsel von Binde- und Knochengewebe". Springer, Berlin-Göttingen-Heidelberg (1956)

124. MELLANBY, E. — J.Bone Jt.Surg. 43-B (1952), 715

125. MEYER, P.C. — J.Pathol.a.Bacteriol (London) 71 (1956), 325

126. MOLDAWER, M. — Arch.Int.Med. 96 (1955), 202

127. MOORE, T. — J.Bone Jt.Surg. 34-B (1952), 715

128. NEUMAN, W.F. — zit. nach BARTELHEIMER

129. NEUMAN, W.F. and M.W.NEUMAN — Amer.J.Med.22 (1957), 123

130. NOTTER, B. und A.LABHART — Schweiz.med.Wschr. 83 (1953), 1263

131. NOWAKOWSKI, H. und E.GADERMANN — Verh.Dtsch.Ges.Inn.Med. 58 (1952) 400

132. OKURA, T. — Arch.hist.jap. 6 (1950), 1

133. OTTO, K. — Ärztl.Forsch. 13 (1959), I, 510

134. OTTOLENGHI, E.C. — J.Bone Jt.Surg. 37-A (1955),443

135. PAHLKE, G. und K.H.DROGULA — Münch.med.Wschr.101 (1959),325

136. PAHLKE, G. — Med.Klin. 55 (1960), 1236

137. PFEIFFER, R. — Z.Orthop. 90 (1958), 230

138. POLGAR, F. — Fortschr.Röntgenstr. 56 (1937), 208

139. POMMER, G. — Arch.klin.Chir. 136 (1925), 1

140. PORGES, O. und R.WAGNER — Wien.klin.Wschr. 32 (1919), 385

141. PRITCHARD, J.J. — in "The Biochemistry and Physiology of Bone". G.H.Bourne, Academic Press, New York (1956)

142. PUTSCHAR, W. — "Der funktionelle Skelettumbau und die sog. Belastungsdeformitäten". In: Handbuch der spez. patholog. Anatomie u. Histologie von O.Lubarsch u. F.Henke, IX.Bd. 3.Teil, Springer, Berlin 1937.

143. Ders. — "General pathology of the musculoskeletal system" in "Handbuch der allgemeinen Pathologie" F. Büchner,E.Letterer, F.Roulet, II.Bd. 2.Teil, Springer, Berlin-Göttingen-Heidelberg (1960)

144. RAABE, S. — Arch.Klin.Chir. 273 (1952/53),373

145. RAISZ, L.G. — Nature 197 (1963), 1o15

146. RATHBUN, J.G. — Amer.J.Dis.Child. 75 (1948),822

147. RATHKE, F.W. — Dtsch med.Wschr. 78 (1953),1o66

148. Ders. — Z.Orthop. 89 (1957), 4o

149. REDDI, K.K. und Á.NÖRSTROM — Nature 173 (1954), 1232

15o. REIFENSTEIN, E.C. and F.ALBRIGHT — J.clin.Invest. 26 (1947), 24

151. ROBERTSON, R.C. and R.P.BALL — J.Bone Jt.Surg. 17-A (1935), 749

152. ROBINSON, R.A. — J.Bone Jt.Surg. 34-A (1952),389

153. ROBISON, R. — Biochem. J. 17 (1923), 286

154. ROCHE, J. und E.BULLINGER — Bull.Soc.Chim.biol. (Paris), 21 (1936), 166

155. ROCHE, J. und G.H.DELTOUR — Bull.Acad.Méd. Paris, 127 (1943), 488

156. ROESSLE, R. — Beitr. path.Anat. 77 (1927),174

157. ROSENMUND, H. — "Untersuchungen über die saure Phataseaktivität". Schwabe, Basel (1953)

158. ROUX, W. — "Gesammelte Abhandlungen über Entwicklungsmechanik d.Organismen", Engelmann, Leipzig,1895

159. RUTISHAUSER, E. und J.J.DUFOUR — Schweiz.Z.allgem.Pathol. 13 (195o), 781

16o. SAEGESSER, F. — Praxis, (Bern), 47 (1958),482

161. SAXL, A. — Wien.med.Wschr. 1o7 (1957),614

162. SCHAJOWICZ, F. and R.L.CABRINI — J.Bone Jt.Surg. 36-B (1954), 474

163. SCHAJOWICZ, F. — J.Bone Jt.surg. 37-A (1955), 465

164. SCHALLOCK, G. — Rheuma-Kolloquium Geigy, Vortr. 26.10.56, Würzburg

165. SCHANZ, A. — Verh.Dtsch.Ges.orthop.Chir. 6.Kongr. Berlin (1907), 113

166. Ders. — Arch.klin.Chir. 117 (1915), 286

167. Ders. — Z.orthop.Chir. 41 (1921), 442

168. Ders. — Arch.klin.Chir. 159 (1930), 624

169. SCHARF, J.H. — Zbl.Chir. 85 (1960), 809

170. SCHLESINGER, H. — Wien. klin.Wschr. 32 (1919), 245

171. SCHMIDT, M.B. — "Rachitis und Osteomalazie" in "Handbuch der spez.pathol.Anatomie und Histologie", F.Henke u.O.Lubarsch, IX.Bd., 1.Teil, J.Springer, Berlin 1929

172. Ders. — "Atrophie und Hypertrophie des Knochens einschließlich der Osteosklerose" in "Handbuch der spez.pathol.Anatomie und Histologie", F.Henke u. O.Lubarsch, IX.Bd., 3. Teil, Springer Berlin 1937

173. SCHMITT-ROHDE, J.M. — Verh.Detsch.Ges.INn.Med.1954, 929

174. SCHMITT-ROHDE, J.M. und F.J.HABERICH N.DETTMER — Klin.Wschr. 34 (1956), 291

175. SCHMITT-ROHDE, J.M. — Ergebn.Inn.Med.Kinderheilk.10 (1958), 383

176. SCHMORL, G. und H.JUNGHANNS — "Die gesunde und die kranke Wirbelsäule in Röntgenbild und Klinik", Thieme, Stuttgart 1951

177. SCHOBER, R. — Radiologe I (1961), 203

178. SCHUBERT, M. and D.HAMERMAN — J.Histochem.a.Cytochem. 4 (1956), 159

179. SCHUEPBACH, A. — Helvet.med.Acta 15 (1948), 537

180. SCHUETTE, E. — in "Chemie und Stoffwechsel von Binde- und Knochengewebe". Springer, Berlin-Göttingen-Heidelberg (1956)

181. SCHWARZ, W. und G.PAHLKE — Z.Zellforsch. 38 (1953), 475

182. SCHWARZWELLER, F. — Münch.med.Wschr. 99 (1957),1589

183. SELLS, H. — Ärztl.Wschr. 5 (1950), 75

184. SELYE, H. — zit. nach EGER

185. SEKI, M. — Z.Zellforsch. 29 (1939), 553

186. SICARD, A. et M.BUREAU, C.MARSON, L.ORCEL, R.GODET, E.F.BATISSE — J.de Chir. (Paris), 76 (1958), 57

187. STEINDLER, A. — Z.Orthop. 89 (1957), 145

188. STEINMANN, B. — Praxis 47 (1958), 393

189. UEHLINGER, E. — Wien.klin.Wschr.61 (1949),417

190. Ders. — Schweiz.med.Wschr. 85 (1955) 521

191. Ders. — Verh.Dtsch.Ges.inn.Med. 62 (1956), 368

192. URBACH, C. — Biochem.Z. 268 (1934), 457

193. WALSER, A. — Praxis (Bern), 47 (1958), 389

194. WALTON, K.W. and C.R.RICKETTS — Brit.J.Exper.Pathol. 35 (1954), 227

195. WASSERMANN, F. — in "Chemie und Stoffwechsel von Binde- und Knochengewebe". Springer, Berlin-Göttingen-Heidelberg (1956)

196. WEBER, H.-J. Münch.med.Wschr. 1o2 (196o), 1989

197. WEIDENREICH, F. "Das Knochengewebe" in "Handbuch d.mikroskop.Anatomie", W.v. Moellendorf, II.Bd. 2.Teil, Springer, Berlin (193o)

198. WERNLY, M. "Die Osteomalazie", G.Thieme, Stuttgart, (1952)

199. WITT, A.N. zit. nach DROGULA

2oo. WOLBACH, S.B. Amer.J.Pathol. 9 (1933),689