

cuatum erat penitus, sed  
 aëris, etiam si expansi ac  
 debilitati, reliquias ad-  
 huc continebat, ac tubi  
 tota longitudo AF aëris  
 integri ac nihil dum de-  
 bilitati adhuc plena  
 manserat; applicato re-  
 cipiente, uti dictum, &  
 referatis epistomiis A &  
 K, externus aër aquam  
 subjectam elatere suo va-  
 lidissimè urgebat, ut hæc  
 ingressa tubum ABC,  
 contentum inibi aërem  
 ad loca supera cedere &  
 cavitatem recipientis fe-  
 rere vacuam subingredi  
 cogeret: Verùm hic ipse  
 aër intra recipiens elasti-  
 ca virtute suâ expansus,  
 alterique jam antè ibi-  
 dem residuo junctus,  
 non solum ventrem re-  
 cipientis, sed partem eti-  
 am superiorem tubi FE  
 v.g. ita occupabat, ut a-  
 quæ ascensum ultra E  
 non concederet, elate-  
 rio suo debilitato qui-  
 dem externi aëris adhuc  
 integro elateri non am-  
 pliùs æquivalens, assum-  
 pto verò in auxilium a-  
 quæ plusquam 20. pedes

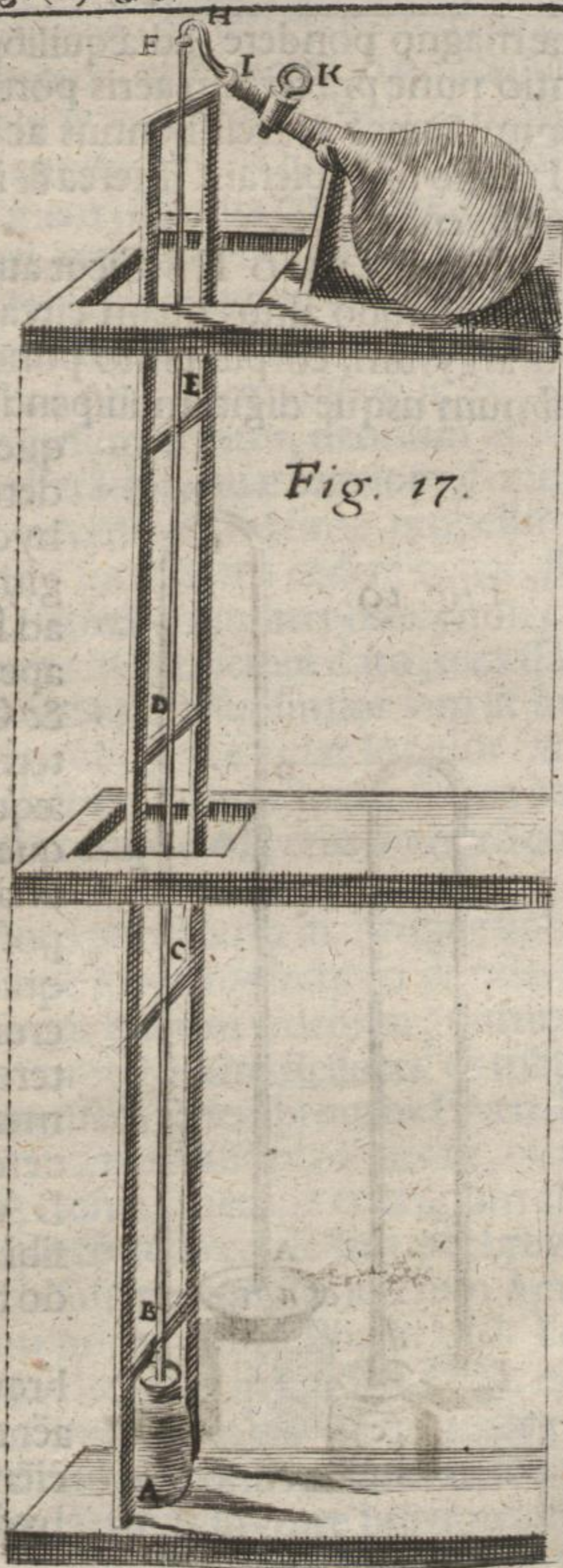


Fig. 17.

altæ