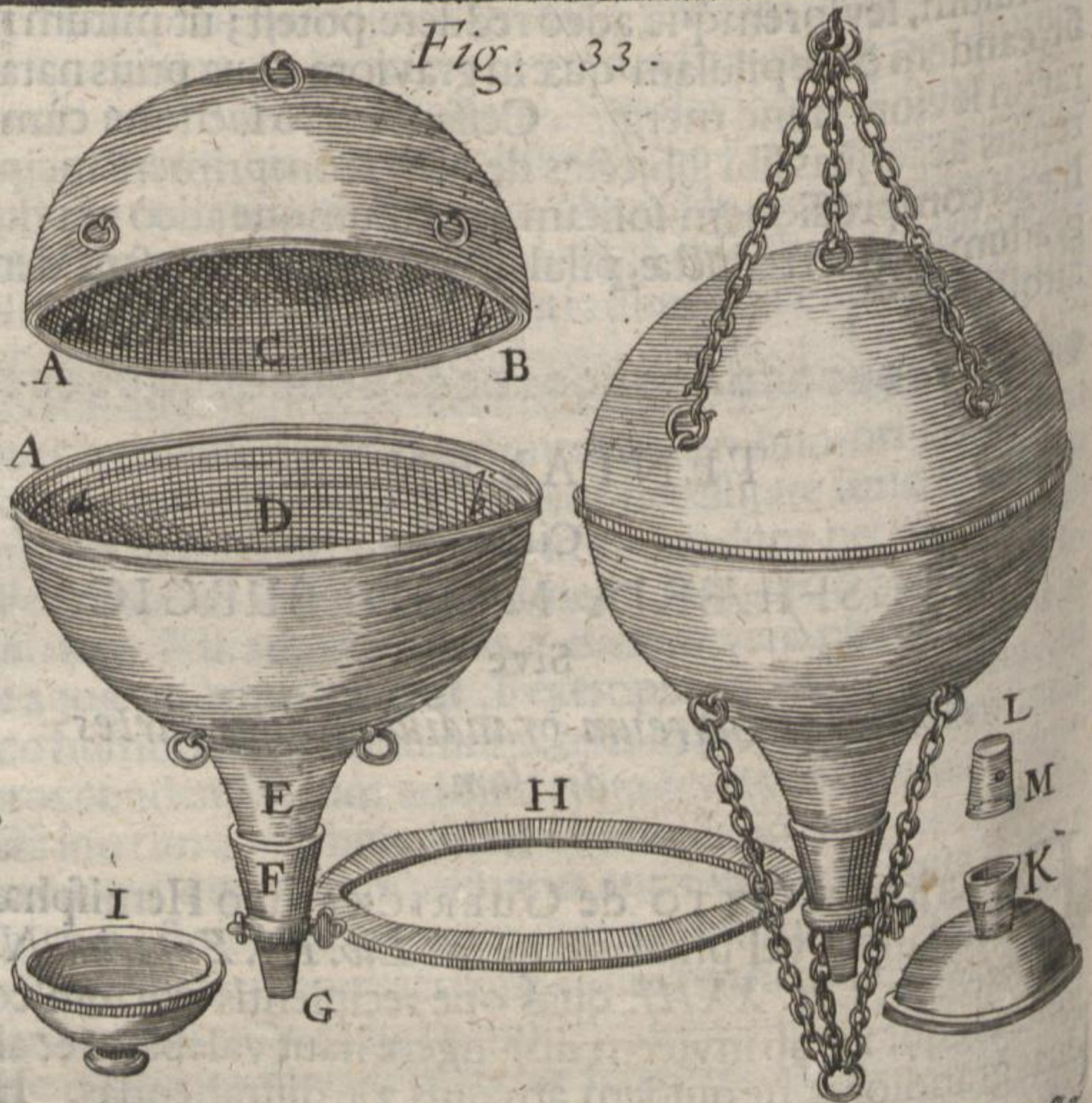


Fig. 33.



Rhink. lato: alterum D vero medio quasi polo pertusum & in collum longiusculum exprorectum, quod epistomio F (eidem illi nempe cui recipientis vitrei collum aliàs solemus adferruminare) inferi, ceræque resinofæ interventu inibi firmari ex voto posset. Habet autem & hoc inferius hemisphærium marginalem annulum, eumque primùm horizontaliter planum ut margini superioris exactè respondeat, deinceps verò sursum reflexum ac instar crepidinis undiquaque erectum, ut alveum quendam & quasi capsulam formet pro superiore hemisphærio adinstar operculi recipiendo.

III. De