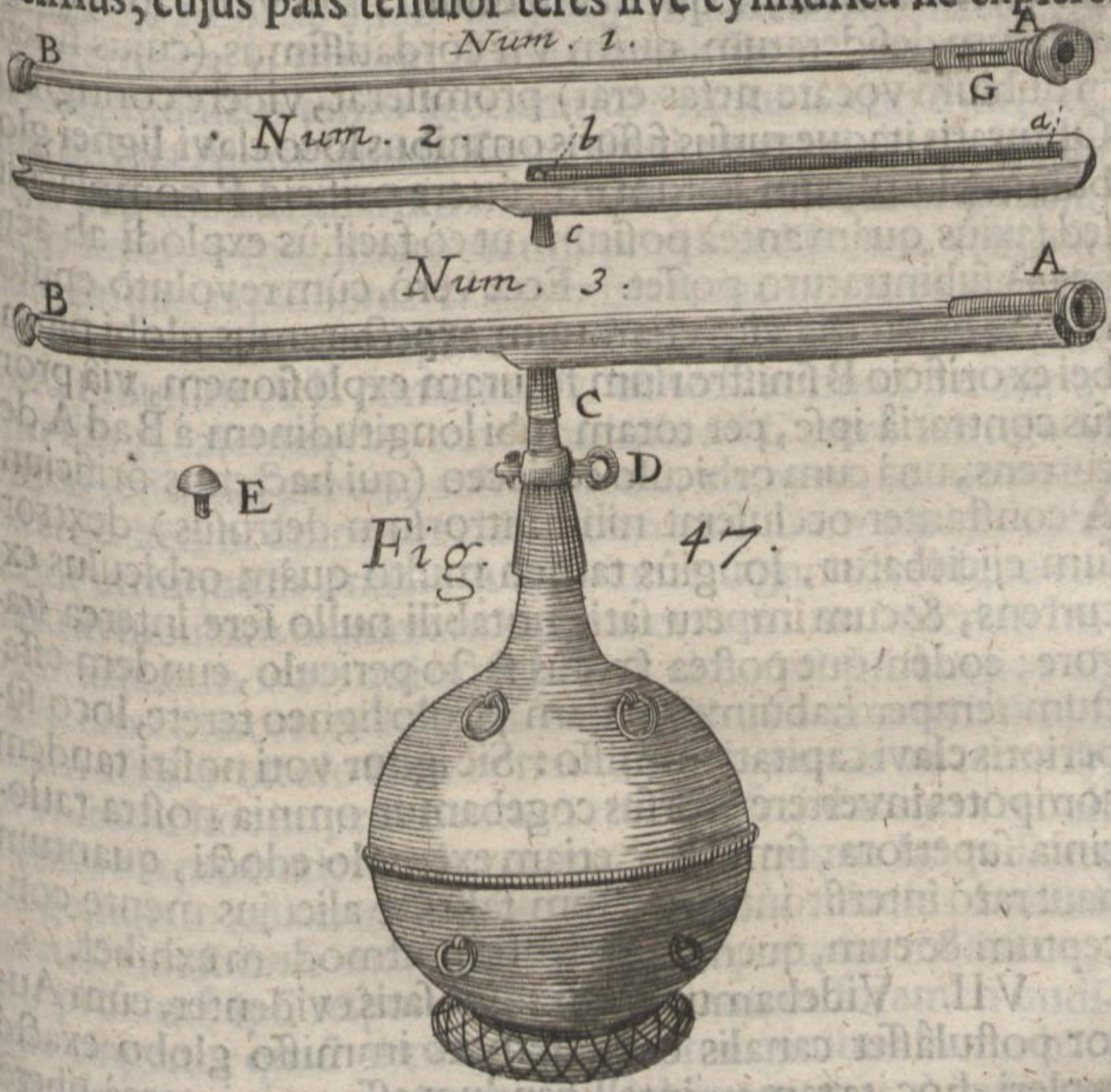


quidam globus orificio B infarctus, sed orbiculus tamen coriaceus per alterum orificium A in tubi cavitate aliquo- que, non longè tamen, intrudebatur cum crepitu etiam & quod dolebamus, cum vitrei nostri tubi, rimas hinc inde a- gentis, læsione notabili. Hanc igitur jacturam utcunque re- sarcientes, oblitis cerâ fissuris omnibus, quia primus hic sclo- peti defectus non aliam causam habuisse videbatur, quàm pressam nimis globi infarctionem, hujus nostræ conjecturæ certitudinem aliâ viâ vestigaturi, clavum ligneum E torno fecimus, cujus pars tenuior teres sive cylindrica sic expleret



Hh 3

cavita-