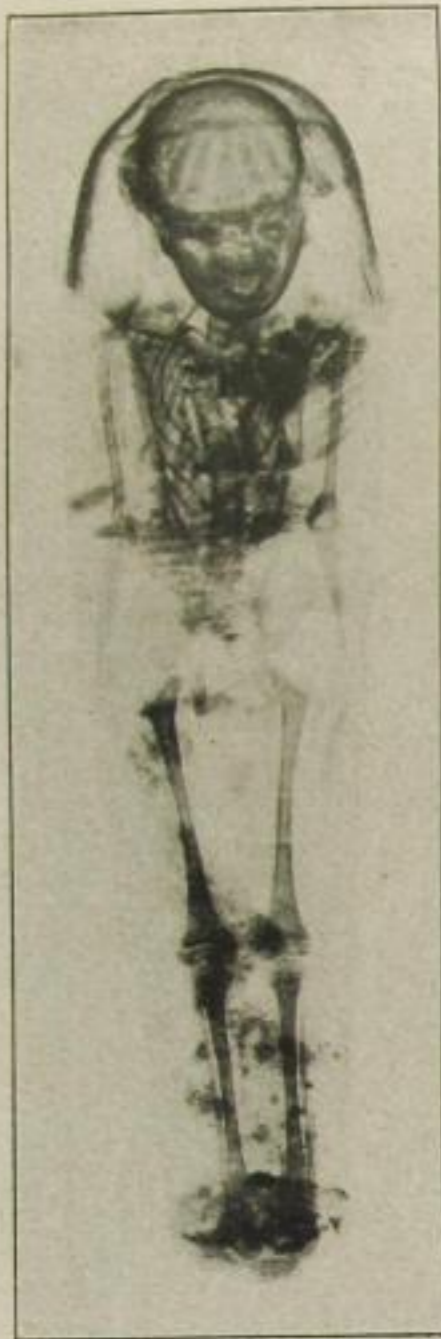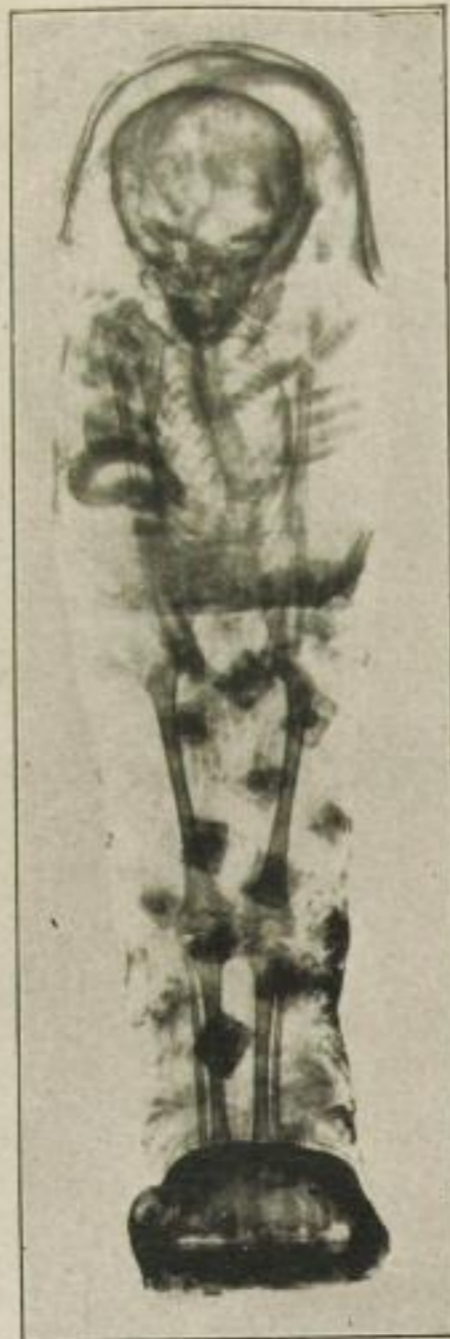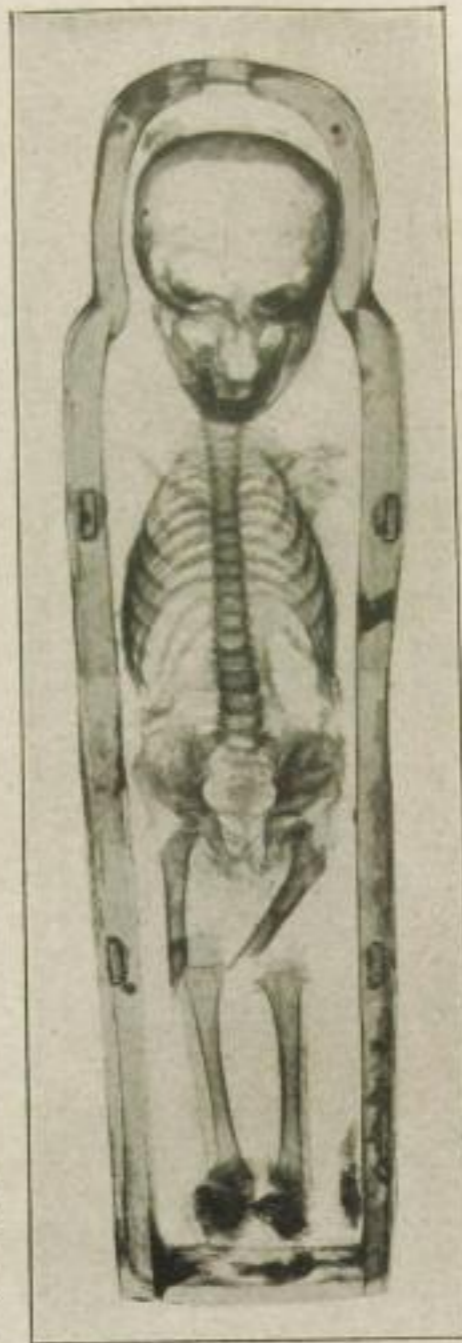




Röntgenaufnahme einer Kindermumie (die Schwester des Knaben auf nebenstehendem Bilde). Auch hier ist eine Verkrümmung des Rückgrats deutlich sichtbar.



Röntgenaufnahme einer Kindermumie (Knabe); sie zeigt deutlich eine starke Verkrümmung der Wirbelsäule, die wohl auf schlechte Haltung beim Sitzen zurückzuführen ist.



Röntgenaufnahme einer Kindermumie. Der Sarg war für den kleinen Jungen zu kurz. Die Röntgenstrahlen enthüllen, wie man sich zu helfen wußte, indem man die Schenkelknochen brach und übereinander legte. Die Arme fehlen völlig. Die anormale Bildung der Gelenke (Verdickung) weist auf eine Unterernährung (Rachitis) hin.